

التغيرات المرضية في كبد وأمعاء الجرذان الناجمة عن التسمم التجريبي بالمستخلص الكحولي لثمار نبات الحنظل

أصيل محمد رحاوي و صموئيل أو شعنا يوخنا

فرع الأمراض وأمراض الدواجن، كلية الطب البيطري، جامعة الموصل، الموصل، العراق

الخلاصة

تم التعرف على العلامات السمية السريرية والآفات المرضية العيانية والنسجية للمستخلص الكحولي لثمرة نبات الحنظل في كل من كبد وأمعاء ذكور الجرذان. استخدم في هذه الدراسة ١٠٦ من ذكور الجرذان البيض اللون من نوع وستر بأعمار تراوحت ما بين ١-٢ شهر وبأوزان تراوحت ما بين ٢٥٠ - ٣٠٠ غرام. تم في التجربة الأولية تحديد الجرعة المميته الوسطية LD50 وذلك بالاعتماد على طريقة الصعود والنزول Dixon. أما التجربة الرئيسية فقد هدفت إلى معرفة التأثيرات السمية المرضية للمستخلص الكحولي لثمرة نبات الحنظل في الجرذان، وعند كل من الأسبوع الأول والثاني والثالث والرابع والخامس والسادس أخذت خمسة جرذان من مجموعة السيطرة وعشرة جرذان من المجموعة المعاملة حيث تم قتلها وتشريحها وجمع النماذج النسجية منها. أظهرت النتائج أن جرعة ٣٧٣,٣ ملغم/كغم من وزن الجسم وعن طريق الفم هي الجرعة المميته الوسطية للمستخلص الكحولي لثمرة نبات الحنظل في ذكور الجرذان، أما الجرعة المثالية التي تؤدي إلى ظهور العلامات السمية الواضحة دون حدوث الموت للذكور كانت ٣٠٠ ملغم/كغم من وزن الجسم عن طريق الفم، حيث أدت إلى ظهور العلامات السريرية للتسمم خلال ١-٢ ساعة من إعطائها وشملت هذه العلامات فقدان الشهية والتجمع في مجاميع والاسهال الدموي وازدادت هذه العلامات شدة في الأسبوع الثاني وتراجعت في نهاية التجربة. أما التغيرات المرضية العيانية فقد أظهرت النتائج بعد إجراء الصفة التشريحية للجرذان احتقان الأعضاء الداخلية وخاصة الكبد وعند فتح الأمعاء كانت حاوية على مادة مخاطية لزجة القوام. أما بالنسبة للفحص المرضي النسجي فقد لوحظ على خلايا الكبد التغير الدهني واحتقان الجيبانبات وارتشاح خلايا التهابية في الباحة الكبدية، وظهر في الأمعاء الدقيقة التكتس المخاطيني كما لوحظ توسف الخلايا الظهارية وفرط تنسج ظهارة الأمعاء.

Pathological changes in liver and intestine of rats experimentally intoxicated by the alcoholic extract of *Citrullus colocynthis* fruits

A. M. Rahawi and S. O. Youkana

Department of Pathology and Poultry Diseases, College of Veterinary Medicine, University of Mosul, Mosul, Iraq

Abstract

This study reports the clinical signs and gross and histopathological changes that occurred in liver and intestine of male rats given alcoholic extract of *Citrullus colocynthis* fruits. The LD50 was determined by the up-and-down method. The second part aimed to determine the dose that does not cause death of rats but revealed the toxic effect of alcoholic extract of *Citrullus colocynthis* fruits and reveal the toxic signs and pathological changes at 1-6th week of treatment at 300 mg/kg, orally. Result showed that the LD50 of *Citrullus colocynthis* fruit extract was 373.7 mg/kg of body weight, while the dose of 300 mg/kg of body weight was the best dose that lead to appearance of clinical signs of toxicity during 1-2 hours after administration. The main clinical signs were depression, inappetance, accumulation in groups and hemorrhagic diarrhea; these signs increased in the second week and decreased in severity at the end of the experiment. The gross pathological lesions were congestion of the internal organs especially liver and mucus material was found in the intestinal lumen. The histopathological changes included fatty change with congestion of sinusoids and infiltration of inflammatory cells in portal areas. Mucinous degeneration with sloughing of epithelial cells and hyperplasia were seen in the intestine.

المقدمة

المجهزة من بيت الحيوانات المختبرية واعطيت الماء الذي اضيف بكميات كافية وبشكل حر *ad libitum*، وامتازت بدورة ضوء طبيعية مقدارها ١٠ ساعات ضوء / ١٤ ساعة ظلام.

الفحص السريري للجرذان

تم اجراء الفحص السريري لجرذان التجارب للتأكد من خلوها من اية اصابات مرضية قد تتداخل مع المواد التي سوف تستخدم لاحقاً في التجارب عن طريق ملاحظة المظهر والسلوك العام لها، كذلك استخدم الفحص السريري لملاحظة ظهور علامات التسمم على الجرذان بعد اعطائها المستخلص الكحولي لثمرة نبات الحنظل من خلال ملاحظة المظهر والسلوك العام للجرذان ومراقبة اية تغيرات في التصرفات العامة لها وكذلك استهلاك العلف والماء (٨).

جمع ثمرة نبات الحنظل

تم الحصول على الثمرة من الأماكن غير العمرانية في جامعة الموصل في شهري كانون الأول من العام ٢٠٠٨ وكانون الثاني من العام ٢٠٠٩، حيث أخذت هذه الثمرات (الشكل ١) ووضعت في الفرن الكهربائي بدرجة حرارة ٢٩ م لمدة ١٥ يوماً من اجل تجفيف الثمرة (٩).



الشكل (١): ثمرة نبات الحنظل الناضجة.

الحصول على المستخلص الكحولي لثمرة نبات الحنظل

تم اخذ الثمرة الجافة التي كسرت الى اجزاء صغيرة وطحنت وتم اخذ المسحوق الناتج ووضع في الجهاز المستخدم لاستخلاص الثمرة. اذ تم اخذ ١٠٠ غرام من المسحوق وتم لفه في ورق الترشيح ثم وضع في جهاز السوكسليت وضيف اليه ٢٥٠ مل من الكحول المثيلي ووضع الجهاز في الحمام المائي بدرجة حرارة ٧٥ م لمدة ٢٠ ساعة وبمعدل ٤ ساعات يومياً. فعند

الحنظل نبات عشبي زاحف يتبع الفصيلة القرعية Cucurbitaceae، الاسم العلمي له *Citrullus colocyntis* ومن أسمائه الشائعة الاخرى هي الرقي البري والتفاح المر والعلقم وغيرها، ونبات الحنظل أحادي المسكن تمتد سيقانه الزاحفة على الأرض بطول مترين ويمتد النبات بشكل زوايا خشنة الملمس مع شعيرات حادة وأوراقه مثلثة الشكل ذات فصوص ريشية خشنة الملمس وله أزهار ابطية الموقع صفراء اللون، والثمرة كبيرة تشبه البرتقالة في حجمها، ولونها اخضر مخطط بقطر ٣-٥ سم وعند النضج يتحول لونها إلى اصفر، وتحتوي الثمرة على لب إسفنجي شديد المرارة والبذور قاتمة اللون (١،٢). ينتشر النبات في اغلب مناطق شمال أفريقيا والصحراء الغربية الكبرى وشبه الجزيرة العربية فضلاً عن دول الخليج العربي والسودان (٣)، أما في العراق فينمو النبات شمال منطقة الجزيرة وجنوبها والصحراء الجنوبية والغربية، وكذلك في مدينتي الموصل وكركوك ومنطقة السهل الرسوبي (٤)، يحتوي الحنظل على مجموعة من المواد التي لها تأثيرات مختلفة منها فائدتها في الطب الشعبي فضلاً عن تأثيراتها السامة ومن هذه المواد الفلافونيدات flavonoids والستيرويدات steroids والفينولات phenols والتيربينس terpenes وزيت طيارة volatile oils والصابونين saponin والستريلول citrillol (٥،٦). لنبات الحنظل تأثير على الحمل إذ وجد أن إعطائه بجرعة عالية ١-٢ ملعقة طعام لكل من الإنسان والحيوان يحدث الإجهاض مباشرة، كما أن لمسحوق ثمرة نبات الحنظل تأثيراً مسهلاً إذ يسبب حالات الإسهال الدموي والتهاب الأمعاء الحاد الذي يمكن أن ينتهي بالموت بسبب النخر الشديد لبطانة الأمعاء فضلاً عن النزف وفقدان كميات كبيرة من الدم (٧).

لذا فقد هدفت هذه الدراسة الى التعرف على العلامات السريرية والآفات المرضية العيانية والنسجية للمستخلص الكحولي لثمرة نبات الحنظل في كل من كبد وامعاء ذكور الجرذان.

المواد وطرائق العمل

الحيوانات المستخدمة

استخدمت في تجارب الدراسة ١٠٦ من الجرذان بيضاء اللون من نوع وستر Waster albino rats من الذكور فقط، بعد ان تم فحصها سريريا، تراوحت اعمارها ما بين ١,٥ - ٢ شهراً واوزانها ٢٥٠-٣٠٠ غرام وضعت في اقفاص بلاستيكية خاصة بتربية الجرذان بابعاد ٣٥ سم طولاً × ١٥ سم عرضاً × ١٥ سم ارتفاعاً، ثم وضعت في الغرفة الخاصة بتربيتها في بيت الحيوانات المختبرية التابع لكلية الطب البيطري - جامعة الموصل، وكانت درجة الحرارة بين ٢٠-٢٤ م واعطيت العليقة

حددت اعلى تركيز لايمكن الوصول اليه، حيث استخدمت تراكيز ٥٠ و ١٠٠ و ٢٠٠ و ٣٠٠ و ٣٥٠ ملغم/كغم من وزن الجسم عن طريق الفم، حيث اعطيت عن طريق الفم للجرذان، واختبرت الجرعة على اساس ظهور العلامات السريرية الواضحة في الجرذان وعدم حدوث الهلاك، حيث استخدم في هذه التجربة ١٠ جرذان قسمت عشوائياً على خمس مجاميع (٢ جرد لكل مجموعة).

التجربة الرئيسية: تهدف هذه التجربة الى دراسة التأثيرات السمية لمستخلص ثمرة نبات الحنظل من خلال ملاحظة العلامات السريرية والاعراض المرضية والتغيرات العيانية والنسجية التي تظهر على الجرذان بعد اعطائها المستخلص الكحولي بالجرعة التي حددت في الدراسة الاولية (والتي كان مقدارها ٣٠٠ مل/كغم عن طريق الفم) وشملت هذه التجربة مايلي:

أ- مجموعة السيطرة: شملت على ٣٠ جرداً اعطيت الماء المقطر طوال فترة التجربة (والتي كانت ستة اسابيع).
ب- المجموعة المعاملة: شملت على ٦٠ جرداً اعطيت الجرعة لمرة واحدة والتي حددت اعلاه وهي ٣٠٠ ملغم/كغم من وزن الجسم.

وعند الايام ٧ و ١٤ و ٢١ و ٢٨ و ٣٥ و ٤٢ تم قتل عشرة جرذان من مجموعة المعاملة وخسمة جرذان من مجموعة السيطرة وتم تسجيل التغيرات المرضية العيانية في الكبد والأمعاء، وبعدها اخذ عينات من هذه الاعضاء ووضعت في محلول الفورمالين الدرائ المتعادل ١٠% لمدة ٢٧ ساعة لغرض اجراء عمليات التقطيع النسيجي عليها حسب طريقة (١٢).

النتائج

استخلاص ثمرة نبات الحنظل

اظهرت النتائج المتعلقة باستخلاص ثمرة نبات الحنظل ان كل ١٠٠ غرام من ثمرة نبات الحنظل كان المستخلص الصلب لها ٣ غرام من المستخلص الكحولي واعتبر هذا هو المحلول المؤسس الذي يمكن الحصول على الجرعة المستخدمة للتجربة، تم بعدها اذابة هذه الكمية في ٣٠ مل من الماء المقطر حيث يصبح تركيز مستخلص الثمرة نبات الحنظل ١٠٠ ملغم / مل من المستخلص النهائي.

التجربة الاولية

تحديد الجرعة المميئة الوسطية LD₅₀ للمستخلص الكحولي لثمرة نبات الحنظل: تم تحديد الجرعة المميئة الوسطية للمستخلص الكحولي لثمرة نبات الحنظل التي بلغت ٣٧٣.٧ ملغم/كغم عن طريق الفم من وزن الجسم كما موضح في الجدول ١.

ارتفاع درجة حرارة الكحول المثيلي في القابلة فانه سوف يتبخر ويذهب باتجاه المكثف الذي يعمل على تكثيفه واعادته الى حالته السائلة حيث يتساقط بشكل قطرات على ورق الترشيح الحاوي على مسحوق الثمرة وبعدها يعود الى القابلة مرة اخرى عن طريق خاصية الانابيب الشعرية وتستمر هذه العملية لمدة ٢٠ ساعة. وبعدها يتم اخذ المحلول المتكون ووضعه في جهاز التجفيف Lyophilizer ولمدة ١٥ دقيقة من اجل ازالة الكحول المثيلي منه والحصول على المستخلص الكحولي النقي (١٠).

تحديد كمية المادة المستخلصة

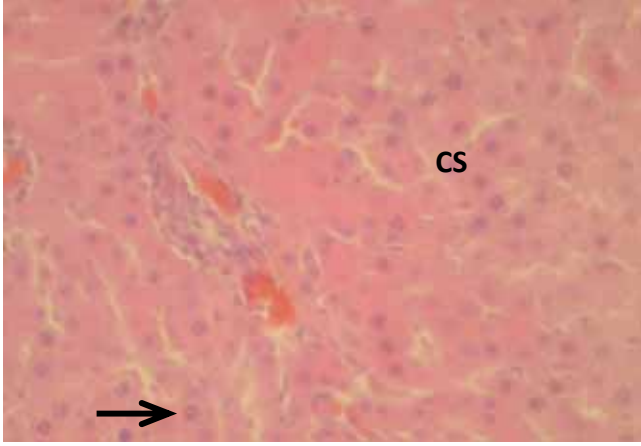
بعد الحصول على المستخلص الكحولي توزن القابلة وهي حاوية على المستخلص وقد تم وزنها سابقاً وهي فارغة ومن فرق الوزنين يمكن الحصول على كمية وزن المستخلص الناتج من كل ١٠٠ غرام من مسحوق الثمرة. وبعدها اضيف الى المستخلص كمية من الماء المقطر تتناسب مع حجم الجرعة المستخدمة، حيث كان حجم الجرعة المستخدمة عن طريق الفم ٥ مل/كغم من وزن الجسم وحسب طريقة (١٠).

تصميم التجارب

التجربة الاولية: قسمت التجارب الى جزئين كان الهدف في الجزء الاول تحديد الجرعة المميئة الوسطية LD₅₀ للمستخلص الكحولي، اما الجزء الثاني فقد هدف الى تحديد الجرعة التي تؤدي الى ظهور العلامات السمية الحادة على الحيوانات من دون ان تؤدي الى حدوث الهلاكات ودراسة تأثيراتها على الجرذان لاحقاً من الناحية النسجية والعيانية.

أ- الجزء الاول: الهدف من هذه التجربة هو تحديد الجرعة المميئة الوسطية LD₅₀ للمستخلص الكحولي لمسحوق ثمرة نبات الحنظل عن طريق التجريب بالفم واستخدم في هذه التجربة (٦ جرذان) تراوحت اوزانها ما بين (١٥٠ - ٢٠٠ غرام) وباستخدام طريقة الصعود والنزول up and down المذكورة من قبل (١١)، في البداية وبالاعتماد على التجارب الاولية تم اختبار جرعة المستخلص الكحولي للثمرة ٢٠٠ ملغم / كغم واعطائها عن طريق التجريب بالفم للحيوان الاول كاول جرعة في التجربة حيث لوحظ ان اعطاء هذه الجرعة ادى الى ظهور التسمم الحاد على الجرذان وتم تسجيل حدوث الموت او بقاء الحيوان حي بعد ٢٤ ساعة من التجريب وكان مقدار الزيادة او النقصان في جرعة المستخلص اللاحقة بمقدار ثابت (١٠٠ ملغم/كغم) عن طريق الفم وكان حجم الجرعة المعطاة بواقع ٥ مل/كغم، وبتكرار هذه الطريقة بالصعود والنزول بمقدار الجرعة ولعدد من الجرذان يمكن حساب الجرعة المميئة الوسطية للمستخلص الكحولي لثمرة نبات الحنظل اعتماداً على الجدول المذكور من قبل (١١).

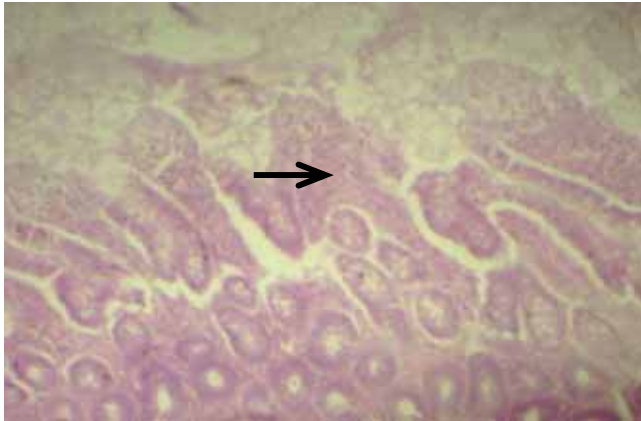
ب- الجزء الثاني: كان الهدف من هذه التجربة تحديد الجرعة التي سوف تستخدم في التجربة الرئيسية اعتماداً على الجرعة المميئة الوسطية للمستخلص الكحولي لثمرة نبات الحنظل التي



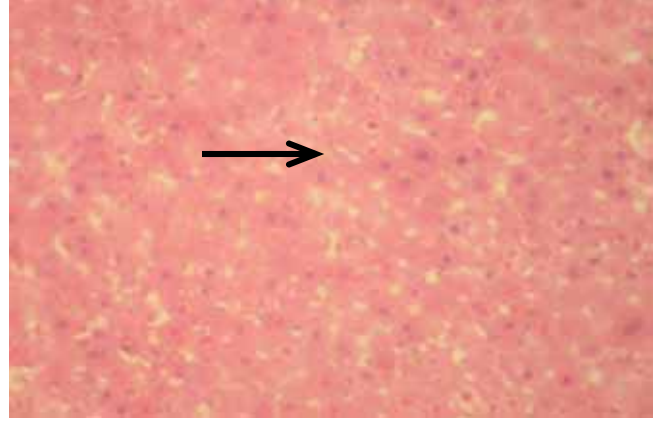
الشكل (٥): مقطع نسيجي في كبد جرذ بعد مرور ثلاثة اسابيع من المعاملة توضح تورم ونخر تجلطي في الخلايا الكبدية مع ارتشاح خلايا التهابية (اغلبها لمفية) والنزف في الباحة البابية الكبدية (السهم). الصبغة H&E. قوة التكبير $\times 700$.

الامعاء

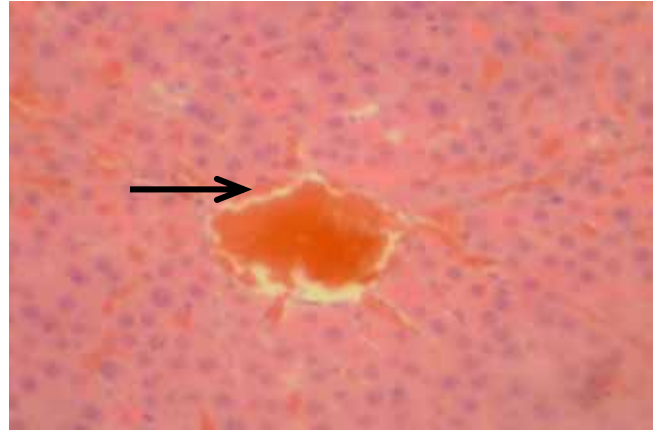
تميزت افات الامعاء في الاسبوع الاول بظهور تغيرات تنكسية تمثلت بالتتكس المخاطيني mucinous degeneration في الخلايا المبطنة للغدد المعوية (الشكل ٦)، وفي الاسبوعين الثاني والثالث لوحظ توسف الخلايا الظهارية في قمم الزغابات وسقوطها في التجويف (الشكل ٧)، وفي الاسبوع الرابع والخامس والسادس لوحظ فرط تنسج hyperplasia في ظهارة الامعاء مما ادى الى استطالة الزغابات (الشكل ٨)، وانسلاخ بعضها وسقوطها في التجويف.



الشكل (٦): مقطع نسيجي في امعاء جرذ بعد مرور اسبوع من المعاملة توضح التتكس المخاطيني mucinous degeneration في الخلايا المبطنة للغدد المعوية (السهم). الصبغة H&E. قوة التكبير $\times 150$.



الشكل (٣): مقطع نسيجي في كبد جرذ بعد مرور اسبوع من المعاملة يوضح التغير الدهني fatty change في الخلايا الكبدية (السهم). الصبغة H&E. قوة التكبير $\times 115$.



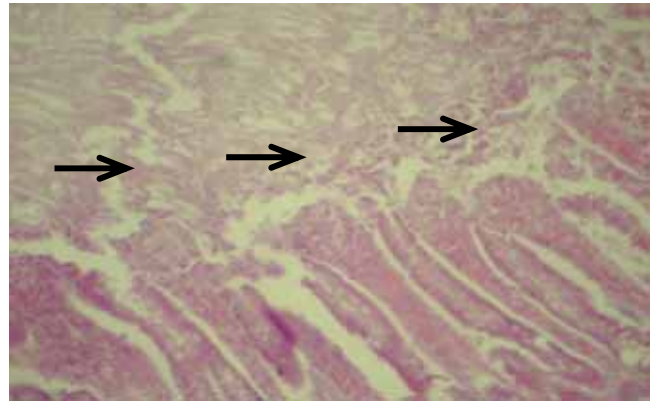
الشكل (٤): مقطع نسيجي في كبد جرذ بعد مرور اسبوع من المعاملة يوضح احتقان الوريد المركزي والجيبانيات Sinusoids (السهم). الصبغة H&E. قوة التكبير $\times 750$.

مجموعة من الباحثين الى ان المستخلص الكحولي هو الطريقة الافضل من اجل دراسة سمية ثمرة نبات الحنظل (٩،٥). كانت العلامات السريرية والتغيرات النسجية التي تمت ملاحظتها في هذه الدراسة متفاوتة الشدة وبحسب تركيز الجرعة المعطاة وادى اعطاء هذه الجرعة عن طريق التجريع بالفم الى ظهور العلامات السريرية بعد مرور ١-٢ ساعة من اعطاء الجرعة وهذا يتطابق مع الدراسة التي اجريت على الفئران من قبل (١٣)، حيث ظهرت العلامات السريرية بعد اعطاء الجرعة ٢٠٠ ملغم/كغم من المستخلص الكحولي لثمار الحنظل عن طريق الفم بعد ٢ ساعة. في حين ذكر الباحثان (٩) ظهور علامات التسمم خلال نصف ساعة والتي تضمنت الاسهال الشديد والخمول، عند اعطاء المستخلص الكحولي لثمرة نبات الحنظل بجرعة يومية بمقدار ٥٠ ملغم / كغم في الخلب لمدة ١٤ يوم في الجرذان، ويعود السبب في ذلك الى ان الطريقة كانت في الخلب، اذ يمتص بسرعة ثم يتوزع الى انسجة الجسم جميعها حيث يكون تأثيره اسرع (٩).

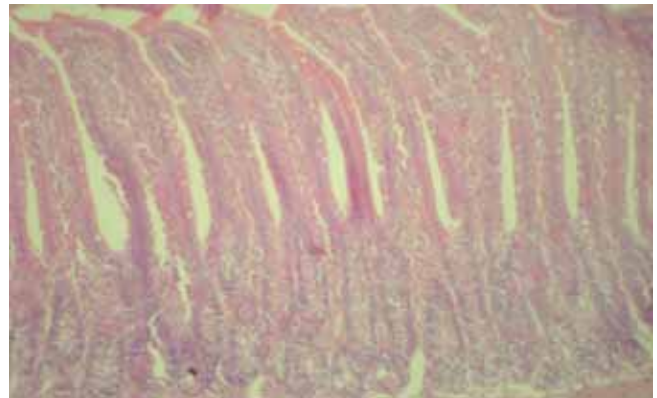
تمثلت العلامات السريرية بشكل عام في الجرذان التي جرعت بالمستخلص الكحولي لثمرة نبات الحنظل بالخمول وفقدان الشهية والتجمع ضمن مجاميع، كما لوحظت اضطرابات هضمية تمثلت بحدوث اسهال شديد، كذلك لوحظت حالات فردية من الاسهال الدموي فضلاً عن قلة استهلاك العلف وزيادة في استهلاك الماء، وفي الاسباب الاخيرة من التجربة لوحظ انخفاض في حدة العلامات السريرية وانخفاض شدة الاسهال وقد اشارت الدراسة التي اجراها الباحث (١٤) الى ظهور علامات سريرية عند اعطاء ثمرة نبات الحنظل مع اوراق نبات الحرمل *Rhazya stricta* للاغنام التي تمثلت بحدوث اسهال شديد وانكاز ثم الترنح والرقود والموت وقد اتفقت دراستنا الحالية مع الدراسة التي اجراها (١٣) على الفئران حيث ادى اعطاء المستخلص الكحولي للثمرة بجرعة ٢٠٠ ملغم/كغم عن طريق الفم الى حدوث اسهال شديد في بداية التجربة واختفت شدة العلامات السريرية في الايام الاخيرة من التجربة.

ان سبب الاضطرابات الهضمية يمكن ان يعزى الى وجود مواد سامة فعالة تؤدي الى التحريش الموضعي للاغشية المخاطية المبطنة للجهاز الهضمي بسبب المواد السمية والفعالة في ثمرة النبات مما يقلل من امتصاص المواد الغذائية التي اوضحتها البقع النزفية وانسلاخ الطبقة المخاطية للامعاء وهذا ما يتفق مع ما ذكره الباحث (١٥)، وان ظهور الحالات الفردية من الاسهال الدموي يعزى الى الاذى الشديد الحاصل في الطبقات المخاطية للامعاء (١٦). وان الاضطرابات الهضمية يمكن ان تكون السبب في قلة الشهية والسبب في النقص الحاصل في اوزان الجرذان (١٧).

وقد لوحظت التغيرات المرضية في الجرذان التي جرعت ٣٠٠ ملغم/كغم للمستخلص الكحولي لثمار الحنظل والتي اظهرت علامات سريرية، فعند اجراء الصفة التشريحية للجرذان لوحظ



الشكل (٧): مقطع نسيجي في امعاء جرذ بعد مرور ثلاثة اسابيع من المعاملة توضح توسف الخلايا الظهارية في قمم الزغابات وسقوطها في التجويف (السهم). الصبغة H&E. قوة التكبير ١٥٠×.



الشكل (٨): مقطع نسيجي في امعاء جرذ بعد مرور ستة اسابيع من المعاملة توضح فرط تنسج hyperplasia الزغابات. الصبغة H&E. قوة التكبير ١٥٠×.

المناقشة

تم استخلاص ثمار نبات الحنظل بوصفها مستخلصاً خاماً باستخدام الكحول المثيلي، وكان الهدف من الحصول على المستخلص الكحولي الخام هو معرفة وتحديد الجرعة المميّنة الوسطية والتي بلغت ٣٧٣.٧ ملغم/كغم من وزن الجسم عن طريق الفم وتم تحديد الجرعة التي لا تؤدي الى حدوث الهلاك ولكن تؤدي الى ظهور العلامات السمية والتغيرات المرضية العيانية والنسجية والتي كانت تبلغ ٣٠٠ ملغم/كغم من وزن الجسم وتم دراسة التغيرات المرضية العيانية والنسجية التي تظهر على الجرذان جراء اعطاء المستخلص الكحولي للثمرة، اذ اشار

المصادر

١. القبسي، حسان. معجم الأعشاب والنباتات الطبية. الطبعة السادسة، دار الكتب العلمية، بيروت - لبنان، ٢٠٠٤، ص ٣٤٤.
2. John UP, Loyd D and Cincinat O. Toxic plants. Western Druggist, Chicago, June. 1998, 156-202.
٣. المنظمة العربية للتنمية الزراعية. النباتات الطبية والعطرية والسامة في الوطن العربي. دار مصر للطباعة. ١٩٨٨، ص ٩٠.
٤. هاشم، مجيد سامي وجميل، محمود مهند. النباتات السامة العراقية بين الطب الشعبي والبحث العلمي، مطبعة دار النورة، بيروت - لبنان، ١٩٨٨، ص ٢٨.
5. Duke JA. *Citrullus colocynthis* L. Stread. Handbook of energy crops and plant. University of Purdue, Purdue press, Purdue, 1983, pp: 55-62.
6. Middleton E and Kandaswamic C. The impact of plant flavonoid on mammalian biology. Anal. Chem., 1993, 25: 508.
7. Goldfain D, Lavvergne A, Galian A, Chauveine L and Pradhomme F. Peculiar acute toxic colitis after ingestion of colocynthis: a clinicopathological study of three cases. 1989, 30(10): 1412-1418.
8. Kelly WR. Veterinary clinical diagnosis. 2nd ed., Billiard Tindal, London, 1974, pp: 1-33.
9. Farzaneh D and Mohammad R. The toxic effect of alcoholic extract of *Citrullus colocynthis* on rat liver. Iranian J. of Pharmacology and Therapeutics, 2006, 5: 117-119.
10. Sharaf A. Pharmacology and Veterinary therapeutics, II, Drug Plants and Plants poisonous to animal, Ain-Shams University Press, Cairo, 1974, pp: 510-605.
11. Dixon WJ. Efficient analysis of experiment - observation. Ann. Rev. Pharmacol Toxicol, 1980, 20: 441-462.
12. Luna LG. Manual of histological staining methods of the armed forces institute of pathology division. McGraw - Hill Book Company. New York, 1986.
13. Diwan FH, Abdel-Hassan IA and Mohammed ST. Effect of saponin on mortality and histopathological changes in mice. East Media J, 1996, 6(2-3): 345-351.
14. Adam AH, Al-Farhan MA, Alyahya. Effect of combined *Citrullus colocynthis* and *Rhazya stricta* use in Najdi sheep. American Journal of Chinese Medicine, 2002, 7(8): 189-200.
15. McGavin DM and Zochary JF. Pathological basis of veterinary disease., 5th ed. Mosby, Elsevier Press Company, New York, 2007.
16. Reckeweg-Strabe ST. Veterinary Guide, Biologische Heilmittel Hell Gumby Baden - Baden Press, Germany, 1997, pp: 144-145.
١٧. البدراني، باسمه عبد الفتاح. التأثيرات السمية والدوائية لثمار نباتي السبج وزعرور الزينة *Melia azadarach*، Cotoneaster and اطروحة دكتوراه: كلية الطب البيطري، ٢٠٠٢، ١٢٧.
18. Al-Faraj S. Haemorrhagic colitis induce by *Citrullus colocynthis*. Analysis of tropical medicine and parasitology, 1995, 89(6): 695-6.
19. Humphyers DJ. Veterinary toxicology. 3rd ed., Billiard Tindal. London. UK, 1988, pp: 188-191.
20. Baron DN. A short textbook of chemical pathology. 4th ed., Hodder and Stoughton. London, 1982, pp:188-288.
٢١. يوخنا، صموئيل أوشعنا. دراسة مرضية لسمية نبات العرن في الأرانب، أطروحة دكتوراه: كلية الطب البيطري، ١٩٩٥، ص ٨٨.
22. William EJ, Beutler G, Erslev AJ and Rundleos RW. Haematology. McGraw - Hill Book Company: Blackstone Publication USA, 1977, pp: 492-493.

في الاسبوعين الاول والثاني احتقان في جميع الاعضاء الداخلية مع تضخم الكبد، وفي الاسبوعين الثالث والرابع لوحظ وجود مناطق شاحبة منتشرة على سطح الكبد مع شحوب الامعاء، اما في الاسبوعين الاخيرين لوحظ شحوب الاحشاء الداخلية جميعها وهذا يتفق مع الدراسة التي اجراها الباحث (١٨، ٧).
وان الاضطرابات الهضمية يمكن ان تكون السبب في قلة الشهية والسبب في النقص الحاصل في اوزان الجرذان (١٧) وقد لوحظت التغيرات المرضية في الجرذان التي تعرضت بجرعة ٣٠٠ ملغم/كغم من وزن الجسم عن طريق الفم للمستخلص الكحولي لثمار الحنظل والتي اظهرت علامات سريرية، وعند اجراء الصفة التشريحية للجرذان لوحظت التغيرات العيانية وهذا يتفق مع الدراسة التي اجراها الباحث (٧) على الاغنام التي اعطيت ثمرة نبات الحنظل بجرعة ٨ غم/كغم من وزن الجسم عن طريق الفم لمدة ١٠ ايام، وكذلك الباحث (١٨) في الدراسة التي اجريت على الاغنام والماعز والتي اعطيت ثمرة نبات الحنظل لمدة اسبوعين.

ان سبب الاحتقان في الاوعية الدموية والاعضاء المتنية بسبب تأثير المواد الفعالة والسامة في المستخلص الكحولي للثمار والتي سببت فرط الدم في الاوعية الدموية مما يؤدي الى زيادة كمية الدم الواردة في الاعضاء وشحوب الاغشية المخاطية للامعاء واصفرارها ويدل ذلك على وجود التهاب القناة الهضمية بسبب وجود المواد السامة والمخرشة للامعاء (١٩).

اما التغيرات المرضية النسجية في الكبد تميزت بالاحتقان وتورم الخلايا الحاد وتغير دهني وارتشاح خلايا النهابية وظهور نخر تجلطي في الخلايا الكبدية وهذا يتفق مع الدراسة التي اجراها الباحثان (9) على الجرذان باستخدام المستخلص الكحولي لثمرة نبات الحنظل حيث لاحظوا وجود نخر في الخلايا الكبدية واحتقان في الجيبانبات والوريد المركزي، وهذا يدل على ان الكبد يؤدي دوراً رئيساً في عملية الايض، حيث يتعرض للآذى من جراء تعرض الحيوان للسموم العضوية وغير العضوية والنباتات السامة أكثر من غيره من الاعضاء (٢٠).

ان السموم النباتية هي احد مسببات حالات تورم الخلايا الحاد hydroptic degeneration والتغير الدهني (٢١). كما ان حدوث الانسلاخ في الطبقة الظهارية للامعاء يدل على وجود المواد السامة والمخرشة في النبات التي تؤدي بدورها الى حدوث التهاب في الطبقة المخاطية وتحت المخاطية وكذلك فرط التنسج والتتكس المخاطيني في الغدد المعوية (٢٢).

شكر وتقدير

يقدم الباحثان بالشكر والتقدير الى عمادة كلية الطب البيطري لدعم مشروع البحث.