

الإخصاء الكيميائي في ذكور الماعز المحلي

إبراهيم احمد زيدان و منير سالم البدراني

فرع الجراحة وعلم تناسل الحيوان، كلية الطب البيطري، جامعة الموصل، الموصل، العراق

الخلاصة

هدفت الدراسة إلى إمكانية إجراء عملية الإخصاء الكيميائي في ذكور الماعز وذلك باستخدام حامض التنيك بتركيز مختلفه ومقارنتها مع الطريقة التقليدية للإخصاء في الماعز المحلي والمتمثلة باستخدام أداة البرد يزو (Burdizzo)، وذلك لإيجاد طريقة أقل أذى للحيوان. شملت الدراسة ٢٥ ذكر من الماعز المحلي البالغ جنسيا تراوحت أوزان الحيوانات بين ٢٤-٤٠ كغم قسمت الحيوانات عشوائيا إلى خمسة مجاميع كل مجموعة تضم خمسة حيوانات المجموعة الأولى (سيطرة) حققت ٣ مل ماء مقطر داخل متن الخصية لكل خصية، المجموعة الثانية تم إجراء عملية الإخصاء عليها باستخدام أداة البرد يزو، المجموعة الثالثة تم حقن كل خصية بمزيج حامض التانيك والكافاين وبجرعة ٧٥٠ ملغم، ٦٠٠ ملغم في ٣ مل لكل خصية، المجموعة الرابعة حققت داخل متن الخصية ٧٥٠ ملغم حامض تانيك لكل خصية أما المجموعة الخامسة فحقنت ٥٠٠ ملغم من مادة حامض التانيك، تم استخدام نيدل ١٨ واخذ احتياطات التعقيم لمنطقة الحقن والأدوات. تم مراقبة الحيوانات لمدة شهر حيث تم دراسة التغيرات السريرية والسلوكية والتغيرات الحاصلة في حجم الخصى من خلال القياس الأسبوعي لمحيط الخصية بالإضافة إلى التغيرات الحاصلة في النسيج الخصوي بالفحص بالأشعة فوق الصوتية كما تم اخذ عينات من الدم لقياس مستوى هرمون التيستوستيرون أسبوعيا وقياس مستوى الهابتوكلوبين قبل الحقن و ٣ و ٧ أيام بعد الحقن، تم جمع العينات من الخصى بعد شهر من أخصي بعدة طرق شملت طريقة إزالة الصفن والطريقة الجراحية المغلقة مع عقد الحبل الأنطفي والطريقة الجراحية المغلقة باستخدام أداة الكي الحراري والحصول على بعض العينات بعد ذبح الحيوانات حيث تم حفظ العينات وإجراء شرائح نسيجية لدراسة التغيرات النسيجية المرافقة لعملية حقن المواد الكيميائية. أظهرت النتائج للمجموعة الثالثة علامات الألم وعدم الراحة وازدياد قياس محيط الخصية وحدثت تغيرات تمثلت بوجود بؤر نخرية ظهرت بشكل ضل خفيف أثناء الفحص بالأشعة فوق الصوتية وكانت التغيرات العيانية واضحة على العضو بعد الإزالة وتمثلت التغيرات النسيجية بفقدان التركيب السوي لنسيج الخصية وارتشاح خلايا التهابية وحيدة النواة في حين أظهرت نتائج قياس الهابتوكلوبين ارتفاعا معنويا لمستواه في حيوانات هذه المجموعة بعد أسبوع من الحقن، أما المجموعة الثانية (Burdizzo) فلقد أظهرت علامات عدم الراحة والألم أثناء الجس مع انعدام الرغبة الجنسية أو محاولة القفز وأظهرت هناك زيادة معنوية في محيط الخصية وكانت التغيرات واضحة من خلال الفحص بالأشعة فوق الصوتية وترافقت هذه العملية بارتفاع معنوي في مستوى الهابتوكلوبين مقارنة مع مجموعة السيطرة فضلا عن التغيرات العيانية والنسيجية والتي تمثلت بتوسع الظهارة المنوية والتكس لكامل نسيج الخصية، أما مجموعتي حامض التنيك ٥٠٠ ملغم و ٧٥٠ ملغم فقد أظهرت علامات الألم وعدم الراحة ولم يظهر قياس محيط الخصية زيادة معنوية مع اختفاء السلوك الجنسي لمعظم حيوانات هاتين المجموعتين وحدثت تغيرات تمثلت بوجود بؤر نخرية ظهرت بشكل ضل خفيف أثناء الفحص بالأشعة فوق الصوتية وكانت التغيرات العيانية واضحة على العضو بعد الإزالة وتمثلت التغيرات النسيجية بفقدان التركيب السوي لنسيج الخصية وارتشاح خلايا التهابية وحيدة النواة في حين لم تظهر نتائج قياس الهابتوكلوبين ارتفاعا معنويا لمستواه. نستنتج من هذه الدراسة إمكانية استخدام الطريقة الكيميائية للإخصاء في ذكور الماعز وذلك باستخدام حامض التنيك ٧٥٠ ملغم أو ٥٠٠ ملغم.

Chemical castration in local breed bucks

I. A. Zedan and M. S. Al-Badrany

Department of Veterinary Surgery and Theriogenology, College of Veterinary Medicine, University of Mosul, Mosul, Iraq

Abstract

Aim of this study was to evaluate some chemical agents to produce castration in bucks and compare with the traditional method of castration in goat by using the tool (Burdizzo), in order to find a way less harm to the animal. 25 bucks of the local breed were used weighting between 24-40 kg, the animals were divided randomly into five groups each group of five animals

each, the 1st group (control) were injected with 3 ml of distilled water within the parenchyma of each testis as control group, the 2nd Group was castrated by using the tool (Burdizzo), the 3rd group was injected with a mixture of tannic acid 750 mg, and 600 mg Caffeine in 3 ml of each testicle, 4th Group was injected with 750 mg tannic acid each testicle, The 5th group injected with 500 mg of tannic acid in each testicle, Gauge 18 Needle was used with aseptic precautions of the injection site and tools. The animal were kept under observation for 1 month for studying the clinical and behavioral changes, the changes in size of the testes was calculated weekly by measurement of testicular circumference using a measuring tape additionally ultrasound was used for detection of pathological changes in testicular tissue, for estimation the level of testosterone and haptoglobin, a blood samples was collected from the animal before the castration as a control and weekly for 4 weeks while collected in 3 and 7 days after for estimation of haptoglobin level, the gross pathology of the testes was suited at one month after castration the testes was collected by several methods including scrotal ablation, closed surgical with a ligation of spermatic cord. Closed surgical with using the thermo cautery as well as after the slaughter of animals then a biopsy was obtained from the collected testes for histopathological study. The results showed of the 3rd group signs of pain and discomfort and increased measure the circumference of the testis, the changes were the presence of foci necrotic in the ultrasound examination and the macroscopic changes was clear and with histopathological changes showed loss of normal structure to the testicular tissue and the infiltration of inflammatory cells, while the results of measuring haptoglobine of this group significant rise after a week from the injection, while the 2nd group (Burdizzo) has shown signs of discomfort and pain during palpation with the lack of sexual desire or attempt to jump and showed a significant increase in the circumference of the testis, the changes were clear during the examination with ultrasound, the level of haptoglobine significantly increased compared with the control group as well as changes macroscopic and histological which was degeneration of the whole testicular tissues (uniform degeneration), and the two groups of tannic acid, 500 mg and 750 mg showed signs of pain and discomfort did not appear significant increase circumference measure of the testis with the disappearance of sexual behavior of most animals, and changes were presence of necrotic foci with ultrasound examination and the changes were macroscopic and was histopathological changes showed loss of normal structure of the testicular tissue with infiltration of a mononuclear inflammatory cells, while haptoglobine measure showing normal level. The examination of testosterone hormone showed differences in the measurements and these differences were evident in the group (Burdizzo) as a significant decrease in the level of the hormone. We conclude from this study the possibility of using chemical castration in bucks, using tannin acid 750 mg or 500 mg with an expected failure rate.

Available online at <http://www.vetmedmosul.org/ijvs>

المقدمة

وكذلك عملية القفز (Mating behavior) وغيرها من الصفات السلوكية الرديئة والتي يمكن السيطرة عليها من خلال عملية أخصي (4). وخاصة في الذكور التي يتم تسميتها لفترة بعد البلوغ والنضج الجنسي (5). فضلا عن العديد من الحالات المرضية التي تستوجب إجراء عملية أخصي (6). و يعرف الاخصاء الكيميائي (Chemo sterilization) على انه إيقاف عمل الخصية وذلك من خلال حقن مادة كيميائية داخل نسيج الخصية في كلتا الخصيتين أو البربخ في كمية فعالة لتعطيم النسيج الخصوي وبالتالي خفض مستوى هرمون الشحمون الخصوي في المصل تحت المستوى الطبيعي لذكر سليم (7). ونظرا لقلّة الدراسات التي تهتم بمسألة أخصي الكيميائي في الماعز لذلك أجريت هذه الدراسة التي هدفت الى إمكانية إجراء الاخصاء الكيميائي في الماعز، وإيجاد أفضل مادة كيميائية لإحداث الاخصاء في الماعز من خلال استخدام العديد من المواد الكيميائية من خلال مقارنتها مع بعضها، ومقارنة طريقة السحق Burdizzo مع الطرق الكيميائية للوقوف على مزايا ومساوي كل طريقة، ودراسة التغيرات النسيجية المرضية المرافقة لحقن المواد الكيميائية داخل متن الخصية، ودراسة التغيرات المرافقة لعملية الاخصاء بالأموح فوق الصوتية، ودراسة التغيرات

يعرف الإخصاء على انه أيّ عمل، جراحي، كيميائي، أو ما عدا ذلك، الذي فيه يُفقد الذكر وظائف الخصيتين و الأنثى تُفقد وظائف المبايض. ويشار إليه أيضاً (, neutering, orchietomy, orchidectomy, ophorectomy) (1).

إخصاء الماشية تقليد معروف في كافة أنحاء العالم و هناك عدّة طرق مختلفة من الإخصاء، يُمكن أن يُصنّف إلى ثلاثة مجموعات رئيسية؛ فيزيائي، كيميائي، وهرمونية. هذه المجموعات يُمكن أن تُقسّم أبعد بالتقنية، إخصاء بإزالة الخصيتين جراحياً أو يُتلف بشكل يعجز إصلاحه أو يجعله ضامر بإيقاف التجهيز الدموي (2). تعتبر الماعز من صغار المجترات وتمتاز بقلّة تكاليف تربيتها وغذائها فهي حيوانات كائنة لكافة المخلفات الحقلية وذات كفاءة تحويلية عالية للغذاء بالمقارنة مع الحيوانات الأخرى. لا تحتاج إلي حظائر خاصة وكفي مظلات بسيطة لإيوائها، لحم المعز طعمه ممتاز كما أن نسبة الدهن فيها منخفضة وبالتالي فلهومها مفضلة لتقليل الإصابة بأمراض تصلب وانسداد الشرايين. إلا انه يعاب على ذكور المعز الرائحة الفعّاذة الناتجة عن غدة في قاعدة القرن تدعى Scent gland (horn glands) (3)،

كما تم فحص الخصى بوضع الاستلقاء الظهري وبدون قص أو حلق الشعر حيث وضع المجس المقطعي المحدث مباشرة على الخصية بعد وضع الهلام الخاص بالفحص تم إعادة الفحص قبل الخصي ولأربعة أسابيع بعد الخصي باستخدام جهاز الأمواج فوق الصوتية من نوع Real time Ultrasound Scanner، ٣ ميكا هرتز.

تم سحب ١٠ مل دم من كل حيوان قبل الاخصاء من الوريد الوداجي ثم وضعت في أنابيب بلاستيكية سعة ١٠ مل وبوضعية مائلة لمدة نصف ساعة بدرجة حرارة الغرفة ثم حفظت بدرجة ٤م لمدة ٢٤ ساعة ثم فصل المصل باستخدام جهاز الطرد المركزي وبسرعة ٣٥٠٠ دورة في الدقيقة لمدة ٥ دقائق ومن ثم حفظت العينات بدرجة ٢م- لحين الفحص الهرموني. كما تم قياس مستوى هرمون التستوستيرون بطريقة الاليزا كما تم قياس haptoglobin باستخدام قدرة خضاب الدم (Hemoglobin) على الارتباط بال haptoglobin الموجود في مصل الدم وقرائة التأثير المحدث بواسطة جهاز قراءة الاطباق الدقيقة هذه الطريقة موصوفة من قبل (11).

تم جمع الخصى من الحيوانات بعد شهر تقريبا بطرق جراحية مختلفة للمقارنة بينها من حيث الاذى وفترة الالتئام وقد شملت هذه الطريقة المغلقة، ازالة الصفن والطريقة المغلقة مع استخدام اداة الكي الحراري وكانت لجميع حيوانات التجربة وبشكل عشوائي في حين ان قسم آخر من الحيوانات تم جمع العينات بعد ذبح الحيوانات وتم دراسة التغيرات العيانية وحفظ اجزاء للدراسة النسجية.

النتائج

الفحص السريري

المجموعة الاولى (مجموعة السيطرة): تم متابعة الحيوانات وحسب الجدول المشار اليه سابقا ومن خلال هذا الجدول ظهرت العلامات التالية في اليوم الثاني بعد حقن الماء المقطر Distilled water لوحظ عدم حدوث أي تورم في الخصى، أما شهية الحيوانات، وحركتهم والفعالية الجنسية لهم فقد كانت طبيعية ولم تتغير خلال الفترة بعد الحقن وحتى ازالة الخصى باستثناء حالة واحدة فقط حيث أظهرت التهاب في الخصية بعد شهر تقريبا من الحقن.

المجموعة الثانية (Burdizzo): بعد ٢٤ ساعة من الاخصاء لوحظ العلامات التالية انعدام استهلاك العلف الم شديد أثناء الجس للخصية صعوبة في المشي صعوبة في التبول ازدياد حجم الخصية مع تقوس الظهر ازداد تورم العضو مع بقاء علامات عدم الراحة والألم أثناء الجس وانعدام حركة الخصية داخل الصفن لمدة ١٥ يوم بعد العملية مع انعدام الرغبة الجنسية أو محاولة القفز مع حدوث حالة واحدة نخر وسقوط الخصية استمرت الاعراض الموضعية لمدة ١٥ يوم ثم عادت الحيوانات إلى الحالة الطبيعية.

الهرمونية لهرمون التستوستيرون المرافق لعملية الاخصاء الكيميائي، وقياس مستوى الهابتوكلوبين لبيان شدة الأذى التي تصاحب كل طريقة.

المواد و طرائق العمل

الحيوانات

شملت الدراسة (٢٥) رأسا من ذكور الماعز المحلي (Capra hircus) تراوحت اعمارها (٥-٧) اشهر وكانت أوزان الحيوانات بين (٤٠-٢٤) كلغم و المعدة للتسمين البالغة جنسيا من السلالات المحلية فحصت هذه الحيوانات سريريا للتأكد من وجود الخصى في موقعها الصحيح داخل كيس الصفن. قسمت الحيوانات الى خمسة مجاميع؛ المجموعة الاولى (مجموعة السيطرة) حقنت بالماء المقطر الخالي من الايونات. المجموعة الثانية تركت بدون حقن حيث تمت عملية الاخصاء باستخدام أداة Burdizzo وحسب الطريقة الموصوفة من قبل (8-10). المجموعة الثالثة: تم وزن ٧٥٠ ملغم من حامض التنك ووضعت في قنينة زجاجية نظيفة ومعقمة وأضيفت إليها مادة الكفائين ٢٥ % السائلة بمقدار ٢,٤ مللتر تحتوي على ٦٠٠ ملغم، تم رج الزجاجة جيدا لإذابة حبيبات التانك أسد إلى أن أصبح المحلول رائقاً، وهذه الكمية تكفي لخصية واحدة. أعيدت نفس الخطوات لتحضير نفس الجرعة للخصية الثانية. إذ تم تحضير المزيج لخصية واحدة على انفراد في كل مرة. المجموعة الرابعة: تم وزن ٧٥٠ ملغم من حامض التنك ووضعت في قنينة زجاجية نظيفة ومعقمة وأكمل الحجم بإضافة الماء المقطر إلى ٣ مل لكل خصية تم رج الزجاجة جيدا لإذابة حبيبات التانك أسد إلى أن أصبح المحلول رائقاً. المجموعة الخامسة: تم وزن ٥٠٠ ملغم من حامض التنك ووضعت في قنينة زجاجية نظيفة ومعقمة وأكمل الحجم بإضافة الماء المقطر إلى ٣ مل لكل خصية تم رج الزجاجة جيدا لإذابة حبيبات التانك أسد إلى أن أصبح المحلول رائقاً.

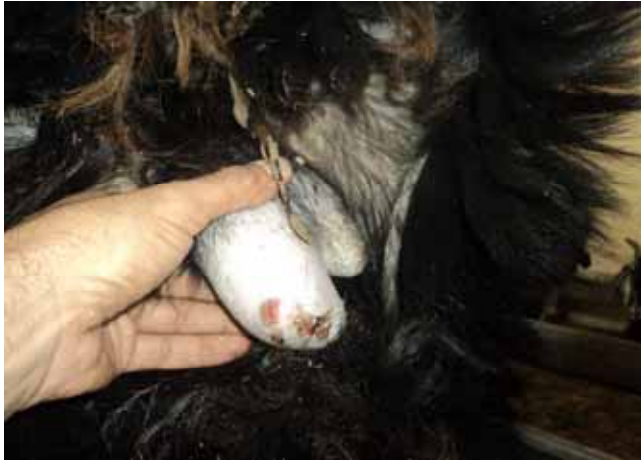تمت عملية حقن الخصية بمسك خصية الحيوان وشدها نحو الأسفل لإبراز الحبل النطفي وبعد بروزه فان أصابع اليد سوف تضغط عليه بقوة، تبرز الخصية بالضغط عليها من الأعلى قدر الامكان يتم حقن ٣ مل من كل مادة وحسب المجاميع داخل كل خصية بواسطة سرنجة ٥ مللتر ونيدل كيج ١٨ وتوزع الكمية على أكثر من مكان داخل نسيج الخصية بطريقة سحب النيدل اثناء عملية الحقن لكي يتم توزيع المادة باكبر مساحة ممكنة.

تمت مراقبة الحيوانات كافة بعد عملية الحقن وبشكل يومي لمدة ٣٠ يوماً سجلت فيها جميع التغيرات السريرية والسلوكية التي طرأت على الحيوان خلال هذه المدة، إذ تمت مراقبة التغير الحاصل في حجم الخصى وشكلها وكذلك شهية الحيوان للأكل وتصرفاته والفعالية الجنسية. قياس محيط الخصيتين اسبوعيا لاربعة أسابيع متتالية باستخدام شريط قياس بلاستيكي مرن من اوسع منطقة للخصيتين حيث تم المقارنة بالقياس قبل اجراء الحقن.

للمجموعة الثالثة وبنفس الشدة مع حدوث تقرح في الصنف لأحد
حيوانات المجموعة كما في الشكل رقم (٢).

محيط الخصية

بينت نتائج الدراسة من الجدول رقم (١) ان قياس محيط
الخصية للمعز قبل وبعد الحقن حيث لم يظهر هناك فرق معنوي
($P>0.05$) قبل الحقن وبعد الحقن طيلة فترة المشاهدة البالغة (٤)
اسابيع عند المقارنة مع الوقت لجميع مجاميع التجربة عدى
المجموعة الثانية (مجموعة Burdizzo) حيث ظهر هناك زيادة
معنوية في محيط الخصية وكانت الزيادة معنوية للاسبوع الاول
والثاني بعد الخصي في حين عاد الى حجمها الطبيعي في
الاسبوع الثالث بعد الخصي واستمر التناقص لمحيط الخصية في
الاسبوع الرابع بعد الخصي ليصل الى القياس اقل من القياس قبل
الخصي، اما في مجاميع حامض التنيك (الثالثة، الرابعة
والخامسة) فقد حدثت زيادة في قياس محيط الخصية الا ان هذه
الزيادة لم تكن معنوية وقد كانت اعلى زيادة مشاهدة في
المجموعة الثالثة وفي الاسبوع الذي تلى عملية الحقن ولم يحدث
هناك أي تناقص في قياس محيط الخصية لجميع المجاميع حتى
في الاسبوع الرابع بعد الحقن.

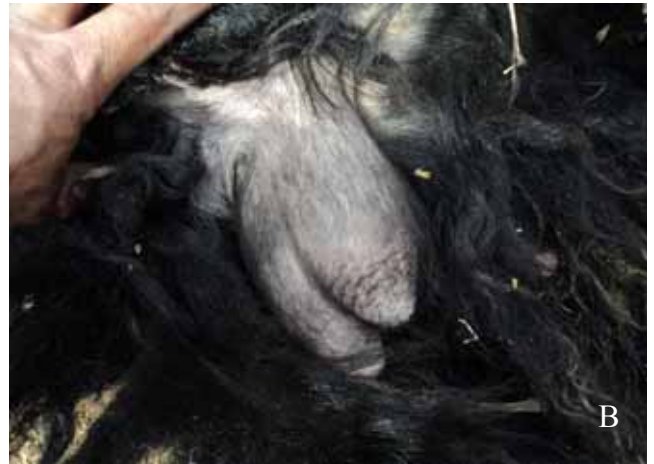
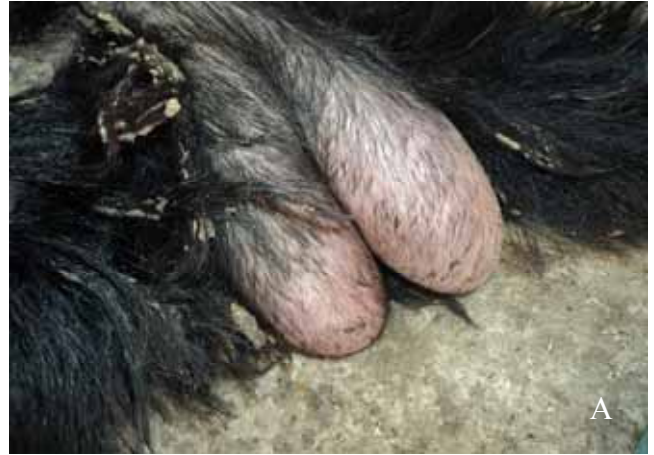
شكل رقم (٢) يوضح تقرح الصنف لاحد حيوانات المجموعة
الرابعة.

التغيرات باستخدام الأمواج فوق الصوتية

لم يحدث تغير في الصورة بالامواج فوق الصوتية للخصية
لمجموعة السيطرة حيث لم يلاحظ أي تليف او تجمع سوائل او
بؤر نخرية في المقاطع الماخوذة لجميع الاسابيع بعد الحقن في
حين ان الصور الماخوذة للمجموعة الثانية (مجموعة Burdizzo)
اوضحت تليف في طبقة الغلالة البيضاء وان متن الخصية لم
يشاهد عليه تغيرات واضحة وكانت الزيادة في كثافة الصورة
تتزايد مع الوقت اذ لوحظ اعلى تغير في الاسبوع الرابع بعد
الخصي الشكل (٣).

المجموعة الثالثة (Tannic ٧٥٠mg+ Caffeine 600 mg)
acid): بعد الحقن مباشرة لوحظ علامات عدم الراحة الاضطجاع
عدم الرغبة في الحركة ضرب الأرض بالأطراف الخلفية أنين
وإصدار أصوات تدل على الألم (صراخ أحيانا) بعد الحقن بـ ٢٤
ساعة لوحظ قلة في استهلاك العلف، تورم الخصية الشكل رقم
(1B) حيث لوحظ اختفاء الشكل الطبيعي للخصية، تباعد
الإطراف الخلفية أثناء المشي، الاضطجاع وعدم الرغبة في
السير مع ارتفاع حرارة الخصية وحدث التصاق الخصية
بالصنف (انعدام الحركة الانزلاقية للخصية داخل الصنف)
استمرت الأعراض الموضعية لـ ١٥ يوم أما حجم الخصية فقد
استمر بالزيادة وبدء بالتناقص بعد ٢٥ يوم من الحقن للوصول
إلى الحجم الطبيعي بعد شهر الشكل (A1).



شكل رقم (١) يوضح تضخم وتورم الخصيتين (A) وعودة
الخصيتين الى حجمها الطبيعي بعد شهر (B).

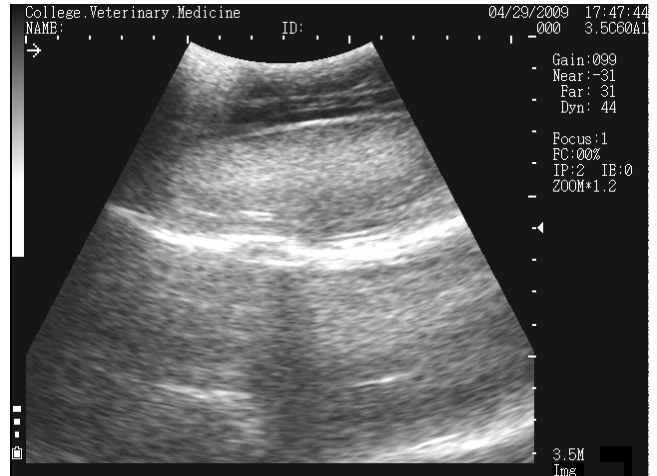
المجموعة الرابعة (Tannic acid 750 mg) والمجموعة
الخامسة (Tannic acid ٥٠٠mg): أظهرت حيوانات هذه
المجموعة من خلال المراقبة اليومية نفس العلامات السريرية

جدول رقم (١) يوضح القياس الاسبوعي لمحيط الخصية سم.

محيط الخصية					المجاميع
الأسبوع الخامس	الأسبوع الرابع	الأسبوع الثالث	الأسبوع الثاني	الأسبوع الأول	
24.60 ± 2.88 A,a, b	26.80 ± 6.61 A,a, b	27.00 ± 6.60 A,a,b,c	26.40 ± 3.65 A,b,c,d	27.00 ± 2.00 A,a	المجموعة الأولى
20.00 ± 11.79 B,b	26.60 ± 4.88 C,a,b	29.00 ± 6.08 A ,C,a,b,c	31.80 ± 2.68 A,a,d	26.20 ± 3.11 C,a	المجموعة الثانية
26.80 ± 2.77 A,a	27.80 ± 2.77 A,a,b	31.80 ± 1.48 A,a	32.00 ± 1.87 A,a	26.80 ± 2.28 A,a	المجموعة الثالثة
27.00 ± 3.67 A,a	29.00 ± 2.83 A,a	31.80 ± 1.64 A,a	31.00 ± 1.87 A,a,b	26.60 ± 2.51 A,a	المجموعة الرابعة
25.60 ± 1.95 A,a	28.00 ± 2.24 A,a,b	30.40 ± 3.21 A,a,b	30.80 ± 1.92 A,a,b	27.00 ± 1.87 A,a	المجموعة الخامسة

القياسات موصوفة المعدل Mean ± الانحراف القياسي S. D، الاحرف المختلفة ضمن الصف الواحد تعني وجود فرق معنوي (P<0.05). الاحرف المختلفة ضمن العمود الواحد تعني وجود فرق معنوي (P<0.05).

الثاني فقد حدث فرق معنوي لمجاميع حامض التنيك عن مجموعة السيطرة وكان أشدها لمجموعة المزيج في حين أن المجموعة الثانية (Burdizzo) اظهر اختلافًا معنويًا لمستوى الهرمون حيث وصل إلى مستوى واطئ جدًا مقاربا للصفر ولكافة حيوانات المجموعة وبالمقارنة مع المجاميع الأخرى فإن مستوى هرمون التيستوستيرون بقي متذبذبا ولم تعطي نتيجة مقنعة لحدوث الاختصاص. وكما موضح في الجدول رقم (٣). إذ أن القياس الاسبوعي أوضح عدم وجود فرق معنوي في القياس لأربعة أسابيع عن مستواها قبل الحقن ولكن كانت هناك اختلافات معنوية ضمن الأسبوع الواحد بين المجاميع.

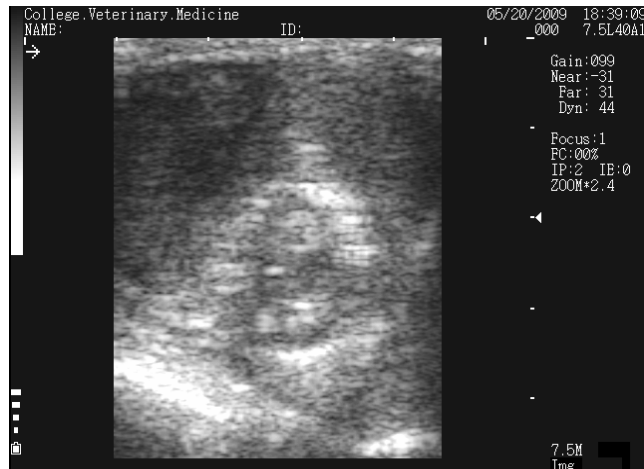

شكل رقم (٣) يوضح تخزن الغلالة البيضاء لمجموعة burdizzo تجانس اللون الفاتح لكامل الخصية Diffuse echogenic echotexture الشكل باستثناء الغلالة البيضاء.

أظهرت مجاميع حامض التنيك تغيرات واضحة في الصور المأخوذة إذ ظهرت بؤر نخرية متعددة في متن الخصية وقد كانت هذه البؤر النخرية مختلفة الأحجام وكذلك مختلفة في التوزيع كما لوحظ تجمع للسوائل والتي ظهرت في الاسبوع الاول بعد الحقن الشكل (٤).

نتائج الفحص الهرموني

أوضحت نتائج الفحص الهرموني لهرمون التيستوستيرون عدم وجود فرق معنوي في مستوى الهرمون لكافة المجاميع قبل ألخصي الكيميائي وكما موضح في الجدول (٣) أما في الاسبوع



شكل رقم (٤) خصية ماعز للمجموعة الخامسة Hypoechoic appearance.

جدول رقم (٢) يوضح معدل التستوستيرون ng/dl.

المجاميع	معدل التستوستيرون				
	الأسبوع الأول	الأسبوع الثاني	الأسبوع الثالث	الأسبوع الرابع	الأسبوع الخامس
المجموعة الأولى	3.59±4.38 A, a	0.49 ±1.99 A,b,c,d	4.29 ±8.99 A,a,b	1.48 ±4.28 A,a,b	2.07 ±5.24 A,a,b
المجموعة الثانية	1.19 ±1.32 C,a	0.06 ±0.12 A,a,d	0.02 ±0.10 A,C,a,b	0.04 ±0.14 C,a,b	0.07 ±0.12 B,b
المجموعة الثالثة	2.68±1.30 A,a	1.25 ±4.07 A,a	0.05 ±0.26 A,a	0.24±0.67 A,a,b	0.83 ±3.17 A,a
المجموعة الرابعة	1.42 ±2.77 A,a	1.03 ±1.55 A,a,c	2.83 ±3.49 A,a	0.32±0.46 A,a	1.81±2.78 A,a
المجموعة الخامسة	5.93 ±11.22 A,a	0.77 ±1.56 A,a,c	0.58 ±1.92 A,a,c	3.68 ±3.42 A,a,b	3.71 ±2.63 A,a

القياسات موصوفة المعدل Mean ± الخطأ القياسي S. E. A,B, الأحرف المختلفة ضمن الصف الواحد تعني وجود فرق معنوي (P<0.05)،
الأحرف المختلفة ضمن العمود الواحد تعني وجود فرق معنوي (P<0.05).

الحالات التي تعاني من التصاقات في الصفن، ولا تحتاج الى
خيوط جراحية، ويتميز كذلك بسرعة الالتئام وصغر حجم نسيج
الندبة مقارنة مع الطريقة السابقة.

جدول رقم (٣) يوضح مستوى الهابتوكلوبين mg/ml.

المجاميع	قبل الخصى	بعد الخصى بثلاثة ايام	بعد الخصى باسبوع
المجموعة الاولى	0.42 ± 0.49 A,a	0.22 ± 0.48 A,a	0.23 ± 0.29 A,a
المجموعة الثانية	0.17 ± 0.82 A,a	0.17 ± 0.23 A,a	1.21 ± 3.42 B,b
المجموعة الثالثة	116±0.59 A,a	0.21± 0.36 A,a	0.91 ± 2.57 B,b
المجموعة الرابعة	0.15± 0.62 A,a	0.19±0.51 A,a	0.02± 0.33 A,a
المجموعة الخامسة	0.07±0.48 A,a	0.44±0.77 A,a	0.04± 0.27 A,a

القياسات موصوفة المعدل Mean ± الخطأ القياسي S. E. A,B,
الأحرف المختلفة ضمن الصف الواحد تعني وجود فرق معنوي
(P<0.05)، الأحرار المختلفة ضمن العمود الواحد تعني
وجود فرق معنوي (P<0.05).

التغيرات العيانية (Gross pathology) المجموعة الأولى (مجموعة السيطرة)

أظهرت خصى معز حيوانات المجموعة الأولى عدم وجود
أي تغيرات من حيث الحجم والقوام واللون والصفات الأخرى (الشكل ٥).

نتائج قياس الهابتوكلوبين

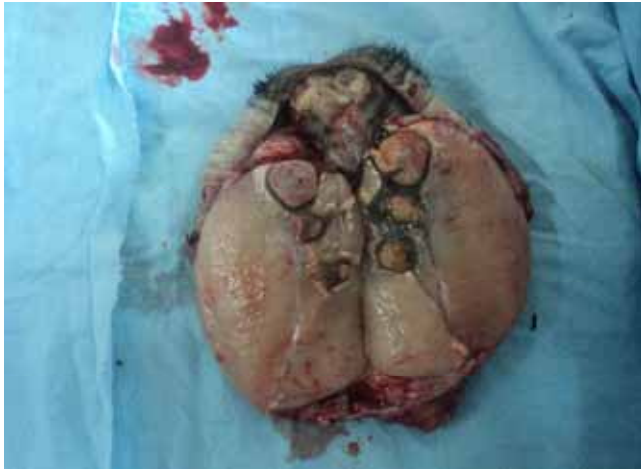أظهرت نتائج قياس الهابتوكلوبين وكما موضح في الجدول
رقم (٣) عدم وجود زيادة معنوية لمستوى الهابتوكلوبين لكافة
المجاميع بالمقارنة مع مجموعة السيطرة باستثناء مجموعة
المزيج المجموعة الثالثة (Tannic ٧٥٠mg+ Caffeine 600 mg acid)
والتي أظهرت حدوث زيادة معنوية (P<0.05) في مستوى
الهابتوكلوبين بعد أسبوع واحد من الحقن وكذلك أظهرت
المجموعة الثانية ((Burdizzo)) حدوث زيادة معنوية (P<0.05) في
مستوى الهابتوكلوبين بعد أسبوع من الحقن ولم تظهر بقية
المجاميع حدوث زيادة معنوية في مستوى الهابتوكلوبين خلال
فترة التجربة.

نتائج جمع العينات

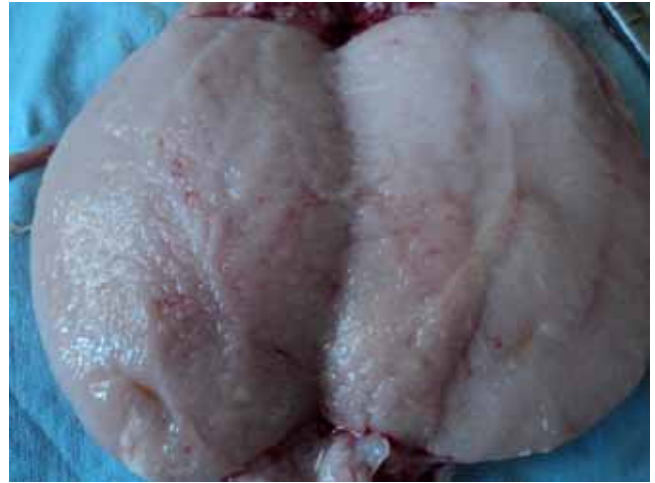أظهرت طريقة الإخصاء بإزالة الصفن Scrotal ablation
كفاءة عالية وبعدم حدوث تعقيدات بعد العملية وسرعة الالتئام في
جميع الحيوانات التي تم فيها إزالة الخصى بهذه الطريقة وهي
مناسبة جدا لإجرائها في حالات الإصابات الجراحية للخصية
ووجود الالتصاقات إلا أنها تحتاج وقت أطول لإجراء العملية
مقارنة بالطرق الجراحية الأخرى.

الإخصاء بالطريقة المغلقة Close technique سهلة وسريعة
إلا أنها تحتاج إلى مراقبة بعد العملية وفترة الالتئام طويلة نسبيا
بالمقارنة مع الطريقة الأولى كذلك لوحظ كبر حجم النسيج الندبة
المالي داخل الصفن بالمقارنة مع الطريقة الثالثة.

أما الإخصاء بالطريقة المغلقة Close Technique وباستخدام
أداة الكي Electrocutary التي تمثلت بإزالة الخصية بعد إجراء
الكي الحراري بالجهاز الذي تم تصنيعه في فرع الجراحة، فقد
كانت هذه الطريقة أسرع واكفء من الطريقة السابقة، حيث كانت
طريقة سريعة جدا، ويمكن استخدامها في جميع الحالات باستثناء



شكل رقم (٧) خصية ماعز للمجموعة الثالثة معاملة بالكافاين ٦٠٠ ملغ وحامض التتاك ٧٥٠ ملغم توضح وجود البؤر النخرية في متن الخصية محاط بنطاق اسود.

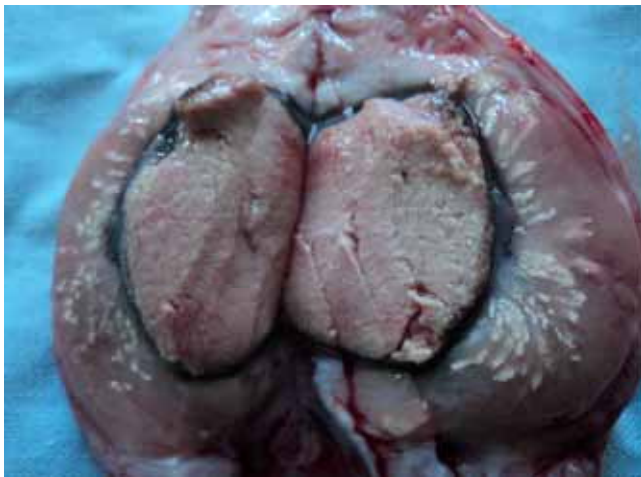

شكل رقم (٥) خصية ماعز لمجموعة السيطرة.

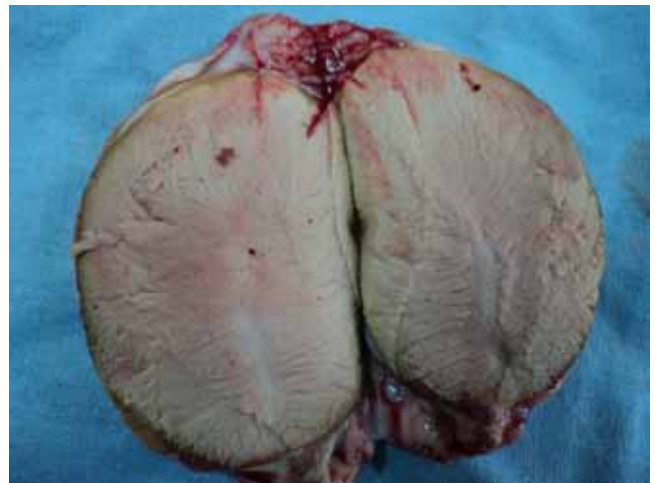المجموعة الثانية (مجموعة Burdizzo)

أظهرت خصى الماعز في هذه المجموعة تغيرات عيانية تمثلت بالضمور و الصلابه مع تغير الى اللون الداكن وتثخن الغلالة البيضاء وكان تأثير ايقاف التجهيز الدموي بصورة متجانسة على كل نسيج الخصية (الشكل ٦).

المجموعة الرابعة (Tannic acid 750 mg)
لوحظ على خصى حيوانات هذه المجموعة وجود بؤر نخرية ذات لون قهوائي محاط بنطاق ذو لون اسود يصاحبها وجود مادة طباشيرية داخل النسيج كما لوحظ التصاق الغلالة الغمدية بجدار الصفن نتيجة لتسرب المادة الكيميائية خارج الخصية لبعض خصى حيوانات المجموعة (الشكل ٨).



شكل رقم (٨) خصية معز معاملة بحامض التتاك ٧٥٠ ملغم يوضح وجود البؤر النخرية (تحتوي مواد متجبنة) ذات لون قهوائي وحاط بنطاق اسود فضلا عن وجود مواد طباشيرية.



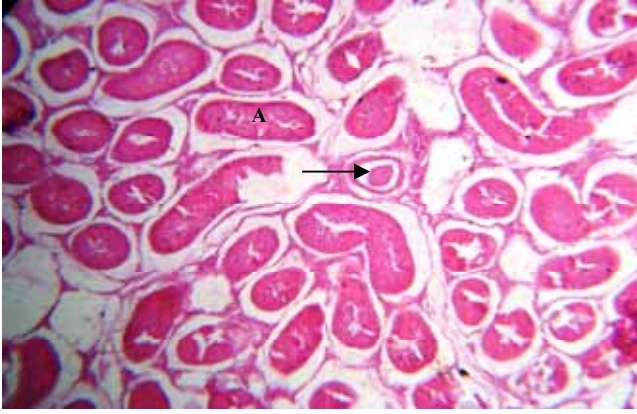
شكل رقم (٦) خصية ماعز للمجموعة الثانية توضح الضمور واللون الداكن مع تثخن الغلالة البيضاء.

المجموعة الثالثة (Tannic acid 750mg + caffeine 600 mg)

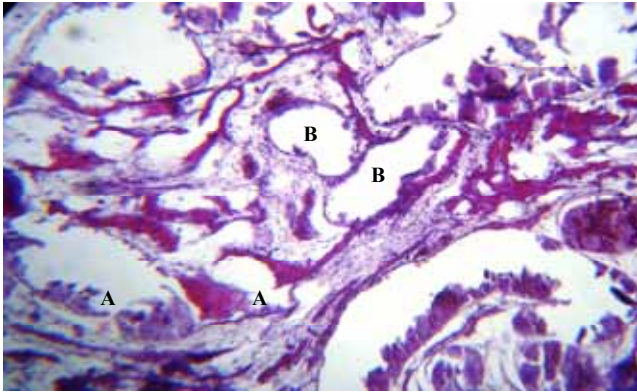
بينت خصى الماعز لهذه المجموعة وجود العديد من البؤر النخرية ذات اللون القهوائي الداكن مائل للاسوداد متوزعة في متن الخصية تراوحت اقطارها بين ١-٣ سم وكما لوحظ التصاق الغلالة الغمدية بجدار الصفن نتيجة لتسرب المادة الكيميائية خارج الخصية (الشكل ٧).

المجموعة الخامسة (Tannic acid 500 mg)
اظهرت خصى المعز في هذه المجموعة وجود بؤر نخرية تحوي مادة تجبنية Caseous material ذات لون قهوائي محاط

الشكل (١٢) فضلا عن التفجي كما لوحظ تكاثر النسيج الليفي بين النيبات المنوية فضلا عن ارتشاح أعداد من الخلايا الالتهابية وحيدة النواة كما أظهرت بعض المقاطع فقدان الخلايا المولدة للنطف وخلايا سرتولي من النيبات المنوية واحتقان للأوعية الدموية وتثخن في الغلالة البيضاء يصاحبها ارتشاح أعداد كبيرة من الخلايا الالتهابية وحيدة النواة.



شكل رقم (١٠) خصية معاز مخصي باستخدام Burdizzo يوضح توسف الظهارة المنوية وتجمعها في النيب المنوي فضلا عن التتسك الخصوي (A) صبغة الهيماتوكسلين والايوسين .X ٩٠.



شكل رقم (١١) مقطع عرضي لخصية معاز معامل بالتتك اسيد ٧٥٠ ملغم والكافئين ٦٠٠ ملغم يوضح تحطم الغشاء القاعدي لبعض النيبات المنوية (A) واختفاء مكونات النيب المنوي (B) . صبغة الهيماتوكسلين وايوسين . X90.

المجموعة الخامسة (Tannic acid 500 mg)
أظهرت المقاطع النسجية لخصي المعاز المعاملة بحامض التتك ٥٠٠ ملغم بعد شهر من المعاملة وجود تغيرات مرضية نسجية تمثلت بوجود احتقان للأوعية الدموية الخصوية مع وجود توسع في النيبات المنوية فضلا عن نخر جميع مكونات النيب

بمحفظة ذو لون اسود مع وجود بؤر لمادة طباشيرية داخل النسيج كما في (الشكل ٩).



شكل رقم (٩) خصية معاز معالجة بحامض التتك ٥٠٠ ملغم بعد أكثر من شهر من المعاملة يوضح البؤر النخرية ذات لون قهوائي ومحاط بنطاق اسود فضلا عن وجود مادة طباشيرية.

التغيرات النسجية

المجموعة الثانية (Burdizzo)

أظهرت المقاطع النسجية لخصية المعاز المخصي باستخدام أداة Burdizzo تثخن في الغلالة البيضاء مع ارتشاح خلايا التهابية وحيدة النواة وتكاثر الخلايا المولدة للألياف Fibroblast فضلا عن احتقان للأوعية الدموية مع وجود بؤر للتكس وتغير دهني شديد بين الألياف العضلية الملساء كما لوحظ توسف الظهارة المنوية وتجمعها في النيب المنوي مع وجود مراحل مختلفة من مراحل تكون النطف وهي تعاني من التتسك الخصوي (الشكل ١٠).

المجموعة الثالثة Tannic acid 750 mg + Caffeine 600 mg

أظهرت المقاطع النسجية لخصية المعاز المعاملة بالمزيج بعد شهر من المعاملة وجود تغيرات مرضية نسجية تمثلت بفقدان التركيب السوي لنسيج الخصية إذ ظهرت العديد من النيبات المنوية تعاني تحطم الغشاء القاعدي كما في الشكل (١١) والبعض الآخر اظهر فقدان الخلايا المولدة للنطف الأولية والثانوية وفقدان خلايا سرتولي كذلك لوحظ خلو النيبات من النطف مع ارتشاح قليل لخلايا التهابية وحيدة النواة في النسيج الخلالي كما أظهرت مقاطع نسجية أخرى ارتشاح شديد للخلايا الالتهابية بين النيبات مع احتقان للأوعية الدموية كما أظهرت بعض النيبات وجود العديد من الفجوات (Vaculation).

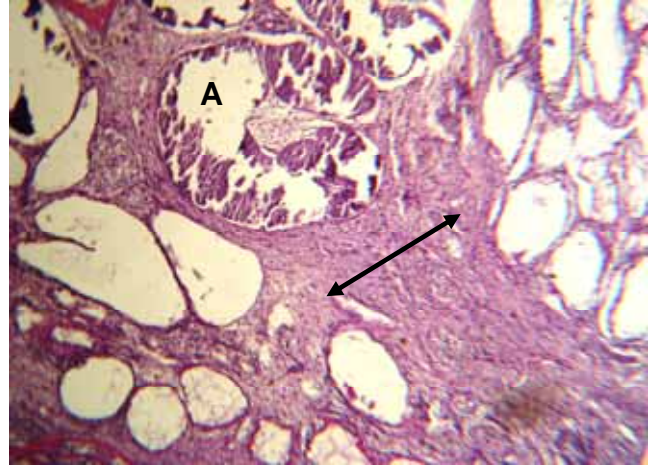
المجموعة الرابعة (Tannic acid 750 mg)

أظهرت المقاطع النسجية لخصية المعاز المعاملة بحامض التتك ٧٥٠ ملغم بعد شهر من المعاملة وجود تغيرات مرضية نسجية تمثلت بوجود نخر تجبني Caseous necrosis كما في

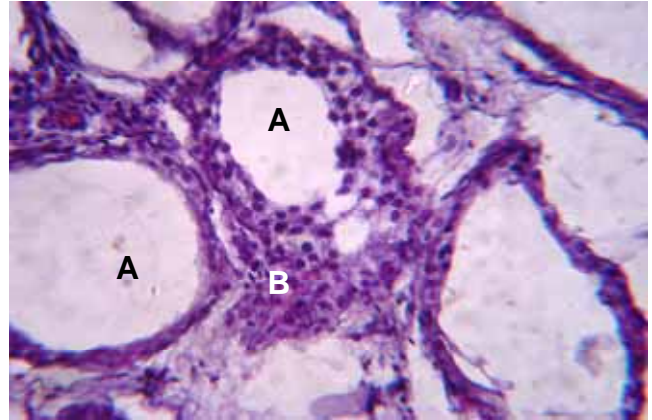
الخصية وهذا يتفق مع ما لاحظته (Al-Obaddy وجماعته وكذلك Okwee-Acai وجماعته (13،12) امتازت نتائج المجموعة الثانية بزيادة تورم العضو مع بقاء علامات عدم الراحة والألم أثناء الجس والنتاج من زيادة الضغط على النهايات العصبية يتفق مع ما أشار إليه الباحثان (Kutzler & Anna, 1996) (14) في الكلاب، وانعدام حركة الخصية داخل الصفن لمدة ١٥ يوم بعد العملية الناتج عن تجمع السوائل بين الأغشية مع انعدام الرغبة الجنسية أو محاولة القفز وتحديث عملية الإخصاء في هذه الطريقة بسبب حدوث سحق للأوعية الدموية وخاصة الشريان الخصوي ضمن الحبل الأنطفي مما يؤدي إلى قلة التجهيز الدموي للخصية وضومور الخصيتين (9). إن حدوث حالة الانسلاخ وسقوط الخصيتين والذي حدث في احد حيوانات هذه المجموعة يعزى إلى سحق الشريان المغذي للصفن مما سبب في نخر الجلد وسقوط الخصيتين. ويمكن تلافي حدوث هذه الحالة بتجنب شمول الحاجز الوسطي للصفن كما أشار بعض الباحثين إلى حدوث مثل هذه المضاعفات (8،9،15،16).

المجموعة الثالثة (Tannic acid 750 mg + Caffeine 600 mg)
أظهرت حيوانات هذه المجموعة علامات بعد الحقن مباشرة تمثلت بعدم الراحة، الاضطجاع وعدم الرغبة في الحركة وضرب الأرض بالأطراف الخلفية وأنين وإصدار أصوات تدل على الألم (صراخ أحيانا) والتي ترافقت مع حقن مادة Tannic acid and Caffeine وبجرعة ٧٥٠ ملغم و ٦٠٠ ملغم على التوالي (٧٥٠) وهذا ما أشار إليه الباحثان أحمد والبدراي (17) عند استخدام هذه المواد لاجراء الإخصاء الكيميائي في الفصيلة الخيلية يعتمد فاعلية حامض التنيك على التفاعل مع البروتين والجيلاتين، في الأنسجة الضامة تكون مركب غير ذائب مقاوم جدا (18) وقد يعود السبب أيضا إلى التأثير المقلص لحامض التنيك إذ أن هذا التأثير كان من الممكن تقليله بعملية معادلة الحموضة (Buffering) لمطول الحقن لدرجة حامضية ٤,٥-٧ وهذا ما أوصى به الباحث Fahim (19)، اما الكافاين فيمتاز بتأثيره المثبط لهرمون التيستوستيرون لذا يستخدم لعلاج الصلع الناتج عن زيادة الهرمون الذكري Androgenic alopecia (11) وقد يكون للكافاين مع حامض التنيك تأثير مضاعف بحيث يقوي احدهما الآخر وهذا ما أشار إليه الباحثان احمد والبدراي (17) عند استخدام هذه المواد لاجراء الإخصاء الكيميائي في الفصيلة الخيلية، والتورم يعود لفاعلية حامض التنيك على التفاعل مع البروتين والجيلاتين في الأنسجة تكون مركب غير ذائب مقاوم جدا (18) وقد يعود التأثير لحامض التنيك وليس الكافاين لإحداث التلف في الخصية و حدوث تقرح في الصفن لأحد حيوانات هذه المجموعة وقد يعود لتسرب المادة الكيميائية خارج متن الخصية لأن النسيج الخصوي يكون تحت درجة من الضغط (20) وقد أشار الباحث Fordyce واخرون (21) الى حدوث قشل في الإخصاء بنسبة ١٨% وحدث تقرح في الصفن في ٢٥% من الحالات وذلك عند استخدام حامض اللينيك ٨٨% لإخصاء

المنوي كما وأظهرت نبيبات منوية أخرى وجود تنكس في الظهارة المنوية فضلا عن تجعي Vacuolation شديد (الشكل ١٣) مع عدم انتظام النبيبات المنوية وفرط تنسج للخلايا الخلالية في بعض المناطق.



شكل رقم (١٢) مقطع عرضي لخصية معز توضح النخر التجبني للنبيبات المنوية (A) مع تليف النسيج الخلالي (سهم) صبغة هيماتوكسلين وايوسين . X٩٠.



شكل رقم (١٣) مقطع عرضي لخصية معز معاملة بحامض التنيك ٥٠٠ ملغم توضح توسع النبيبات المنوية مع تنكسها (A) مع فرط تنسج الخلايا الخلالية (B). صبغة هيماتوكسلين وايوسين X٣٧٠.

المناقشة

أوضحت النتائج التي تم الحصول عليها من اليوم الأول بعد الحقن انه لم يلاحظ وجود أية علامات موضعية أو جهازية على حيوانات مجموعة السيطرة والتي تم حقنها بالماء المقطر في متن

للحيوان ومن خلال دراستنا وجدنا ارتفاعاً معنوياً ($P < 0.05$) في مستوى الهابتوكلوبين لمجموعتي ألخصي بالسحق (Burdizzo) ومجموعة المزيج (Tannic acid 750 mg + Caffeine 600 mg) ولم يوجد هنالك فرق معنوي بين المجموعتين بعد أسبوع من ألخصي ويعكس هذا الارتفاع الكبير في مستوى الهابتوكلوبين شدة الكرب (stress) الناتج عن المادة الكيميائية أو السحق وقد يعود السبب لاختيارنا لحيوانات بأعمار كبيرة نسبياً وفي العديد من الدراسات يتم قياس مستوى الكورتيزون لتقدير الكرب الناتج من عملية الاخصاء (21، 26) عند استخدامها Burdizzo لاخصاء الحملان وقد أشار اليه الباحثان Stafford and Mellor (27) إلى أن الارتفاع في مستوى الكورتيزون يستمر لمدة ٧ أيام بعد ألخصي الجراحي للعجول في حين إن الارتفاع في مستوى الكورتيزون يستمر ١٤ يوماً بعد الاخصاء الكيميائي باستخدام حامض ألبينيك أي طول فترة الكرب والذي قد يعود إلى استمرار النخر والتفاعل الالتهابي وهذا ما أشار إليه الباحث Okwee-Acai وآخرون (13) عند إجراء الاخصاء الكيميائي لذكور الماعز. وأشار الباحث Ting وآخرون (8) إلى ارتفاع في مستوى الهابتوكلوبين بعد اليوم الثالث من عملية ألخصي بالسحق وهذا يختلف عن ما لاحظناه في دراستنا إذ أن الارتفاع في مستوى الهابتوكلوبين لوحظ بعد أسبوع من الاخصاء بالسحق وقد يعود السبب إلى اختلاف الأجناس إذ استخدم الأخير عجول الفريزيان، في حين إن جميع المجاميع الأخرى لم يختلف مستوى الهابتوكلوبين فيها عن مجموعة السيطرة وهذا قد يعود للتأثير الموضوعي لهذه المواد وعدم حدوث كرب جهازي.

تمثلت طريقة الاخصاء بإزالة الخصية بعد إجراء الكي الحراري بالجهاز الذي تم تصنيعه في فرع الجراحة، إذ أن هذا الجهاز أثبت كفاءة عالية في إيقاف النزف وقد تميزت هذه الطريقة بامتيازات عديدة ومنها صغر حجم نسيج الندبة المتكونة في كيس الصفن قد يعود لعدم استخدام الخيوط الجراحية والتي تعتبر كجسم غريب داخل النسيج أو قد يعود السبب لاحتمال تلوث المنطقة أثناء عقد الحبل ألنظفي في الطريقة السابقة إن لمكان الحقن أهمية كبيرة في تحديد التأثير للمادة المقلصة. إذ تم الحقن في خط منتصف الخصية. من المهم تجنب الحقن في رأس البربخ وتجنب الأوعية الدموية. إذ إن الحقن داخل الأوعية الدموية يؤدي إلى تشكّل جلطة. ومن المهم أيضاً إن لا يكون الحقن في ذيل البربخ. هذا لأن المادة المقلصة تتسبب بحدوث الورم الحبيبي في الحيمن الناضج بالكامل. وهذا ما أشار إليه الباحث Fahim (19). بينت خصى الماعز لمجاميع الاخصاء الكيميائي وجود العديد من البؤر النخرية ذات اللون القهوائي الداكن مائل للأسوداد موزعة في متن الخصية إن اختلاف احجام البؤر النخرية قد يعود الى التوزيع اثناء الحقن إذ ان انتشار حامض التنيك واختراقه للانسجة يكون ضعيفا (18) وتفاعل حامض التنيك مع البروتين يكون مركب معقد قد يكون السبب وراء حدوث هذه البؤر النخرية اماالنصاق الغلالية الغمدية بجدار الصفن قد يكون نتيجة لتسرب المادة الكيميائية خارج الخصية وهذا ما أشار اليه Fordyce (21)

العجول، إن حدوث الفشل في الاخصاء في حيوان واحد من المجموعة يمثل نسبة ٢٠% وهذا مقارب لما توصل إليه الباحث Fordyce وآخرون، ١٩٩٥ (21) ويختلف مع ماتوصل إليه الباحثان (12) AI-Obaddy and AI-Badrany حيث أشار الباحثان بعدم حدوث أي تفرح للصفن أو فشل في الاخصاء.

لقد اكدت نتائج الفحص بالأموح فوق الصوتية البؤر النخرية والتي ظهرت بلون فاتح في ذكور المعز المجاميع الثالثة والتي حقنت بحامض التنيك ٧٥٠ ملغم + والكافاين ٦٠٠ ملغم والرابعة حامض التنيك ٧٥٠ ملغم والمجموعة الخامسة ٥٠٠ ملغم كانت علامات واضحة لحدوث النخر إذ أن حدوث الوذمة الالتهابية والتي تتكون أساساً من النضح الالتهابي يمكن ملاحظته من خلال الفحص بالأموح فوق الصوتية والتي تعطي صورة ضل خفيف hypoechogenic appearance (22)، وقد أشار الباحث AI-Jabri وآخرون (23) الى امكانية تميز النخر عن الادرة المائية من خلال انعدام وجود الحواجز في الاخيرة في دراسة عن تميز الاصابات للخصية في الرجال، وهذا يتفق مع ما توصل إليه الباحث Canpolat وآخرون (24) عند استخدام كلوريد الكالسيوم والكحول الايثيلي لإحداث الاخصاء في العجول وكذلك الباحث Leonardo وآخرون (25) عند استخدام zinc gluconate لاحداث الاخصاء الكيميائي في الذببة.

أظهرت نتائج الفحص الهرموني لهرمون التيستوستيرون حدوث انخفاض يعقبه ارتفاع في مستوى الهرمون للحيوانات المعاملة بحامض التنيك خلال فتر التجربة وقد يعود السبب في ذلك إلى حدوث الزيادة نتيجة وقوع الخلايا المنتجة للهرمون (Lydig cell) التي تقع تحت وطئه Work demand أي الطلب الوظيفي التعويضي لإنتاج الاندروجين في الخلايا المتضررة، ولم تظهر اختلاف معنوي عن مستوى الهرمون قبل الحقن لاربعة اسابيع بعد الحقن إن بقاء مستوى هرمون التيستوستيرون مرتفع في حيوانات هذه المجاميع رغم التحطم الواسع للنسيج الخصوي والتغيرات العيانية والنسجية قد يعود إلى بقاء أجزاء سليمة من النسيج الخصوي قادرة على إنتاج الهرمون وهذا ما أشار إليه الباحث Fahim وآخرون (7) عند استخدام الاخصاء الكيميائي في الكلاب إلا إن إيقاف إنتاج الحيامن هو المهم للسيطرة على التكاثر في الكلاب او قد تحتاج عملية الاخصاء الكيميائي لفترة أطول لحدوث تحطم كامل للنسيج الخصوي وهذا ما أشار اليه الباحث Fordyce وآخرون (21) عند استخدامه حامض اللينيك لاخصاء العجول في حين إن نتائج الفحص الهرموني اختلفت عن ماتوصل اليه الباحثان الباحثان احمد والبدراني (17) عند استخدام حامض التنيك والكافاين لاخصاء الحمير وقد يعود السبب إلى التغيرات الفسلجية والتشريحية بين الفصائل أو قد يعود السبب لعدم دقة طريقة القياس إذ إن العدة المستخدمة لقياس الهرمون هي خاصة لقياس الهرمون في الإنسان.

تعتبر عملية الاخصاء بغض النظر عن الطريقة التي تجرى بها (كيميائية، فيزيائية، جراحية) من العمليات المؤلمة والمؤذية

- interferon-gamma production, acute-phase proteins, growth, and feed intake in a calf castration model. *J Anim Sci.* 1997. 75:1041-1047.
12. Al-Obaddy O S, Al-Badrany M S. Castration By Chemical Method and Laparoscopy in equidae. M.Sc.Thesis, College of Veterinary Medicine , University of Mosul , Mosul , Iraq. 2007.
 13. Okwee-Acai J, Ojok L and Acon J. Testicular morphologic and hormonal responses to an intratesticular injection of lactic acid for induction of chemosterilisation in adult mubende goats. *African j ani Biomed scin.* 2008. 3 pp: 5-11.
 14. Kutzler M. & Anna W. Non-surgical methods of contraception and sterilization. *Theriogenology.* 2006. 66:514-525.
 15. Ortega-Pacheco A. Reproduction of Dogs in the Tropics with Special Reference to the Population Structures, Reproductive Patterns and Pathologies, and a Non-surgical Castration Alternative. Doctoral thesis. Swedish University of Agricultural Sciences. Uppsala Sewed. 2006.
 16. Hosie B D , Carruthers J and Sheppard BW. Bloodless castration of lambs: Results of a questionnaire. *British Vet.* 1996. 152(1): 47-55.
١٧. احمد عدي شهاب و البدراني منير سالم. الاخصاء بالطريقة الكيميائية في الفصيلة الخيلية. المجلة العراقية للعلوم البيطرية ، المجلد ٢٣ ، عدد اضافي ١ ، ٨١-٩٢ المؤتمر العلمي الخامس ، كلية الطب البيطري ، جامعة الموصل، الموصل، العراق. ٢٠٠٩.
18. Anomynus 2 Acidum Tannicum, B.P. Tannic Acid. The British Pharmaceutical Codex. <http://www.henriettesherbal.com/>.2010.
 19. Fahim M S. Injectable male animal sterilant for selectively controlling the function of testes. United States Patent 4156427. 1979.
 20. Dyce k M, Sack W O,Wensing C J. Text book of veterinary anatomy. Saunders W. B. Co. Philadelephia. USA.2005. pp 182-187.
 21. Fordyce G, Hodge PB, Beaman NJ. An evaluation of calf castration by intra-testicular injection of lactic acid solution. *Aunt Vet. J.* 1989 66: 272-276.
 22. Dina R and Joseph L H.Ultrasonography of Scrotum. *J Ultrasound med.* 2002. 21:171-185.
 23. Al-Jabri T , Saumya M , Zeshaan N M, Khalid K , Charles C , Phil T. Ultrasonography of simple intratesticular cysts: a 13 year experience in a single centre. *J Diagnostic Pathology.* 2011. 6:24.
 24. Canpolat GS, Gunay C, Bulut S and Eroksuz H. An evaluation of the out come of bull castration by intra-testicular injection of elhanol and calcium chloride, Firal University, Turkey, *Revue Med. Vet.,* PP. 2006.: 157, 420, 425.
 25. Leonardo F C , Britoa P L , Serticha W , Rivesb M , Knobbea F , Del Pieroa G. Effects of intratesticular zinc gluconate treatment on testicular dimensions, echodensity, histology, sperm production, and testosterone secretion in American black bears (*Ursus americanus*).. *Theriogenology.* 2011. 75(8): 1444-1452.
 26. Susanne M , Sibylle C , Mellema M , Doherr B and Adrian S. Castration of lambs – Comparison of different castration techniques in lambs older than 10 weeks of age with regard to animal welfare. ph. D. thesis. Swiss Federal Veterinary Office, Centre for proper housing of ruminants and pigs, Agroscope FAT Taenikon., 2007. 8356.
 27. Stafford K J and Mellor D J. The welfare significance of the castration of Cattle: a review. *Newzland Vet. J.* 2005. 53: 271-278.
 28. Kenneth M E. Reproductive pathology of domestic mammals. Academic press, Inc. New York USA. 1990. PP: 224- 241.
 29. Erika C S , Maria R M , Valdemiro A S , Christina A , Karina LA , Marcelo J C , Robert H , Anto`nio DM. Intratesticular injection of a zinc-based solution as a contraceptive for dogs. *Theriogenology.* 68 2007. PP:137-145.
- عند استخدام حامض اللبنيك لاختصاص العجول. اذ ان للمواد المقلمصة تحفيز لحدوث التفاعل الالتهابي وتكون الارومات الليفية كنتيجة للالتئام وهذا ما أشار اليه الباحث Kenneth (28). اما التغيرات النسجية المرافقة لحقن حامض التنيك والتي تمثلت بتحطم الغشاء القاعدي لبعض النبيبات المنوية قد يكون ناتج عن انسداد النبيبات المنوية مما يؤدي الى حدوث ضغط على تلك الاغشية وبالتالي تحطمها، ومن التغيرات النسجية التناكس والنخر والتكلس قد تكون ناتجة عن التفاعل الالتهابي اذ ان لحامض التنيك تاثير مقلص Astringent وكذلك الاس الهيدروجيني PH تحفز على حدوث استجابة التهابية مما ينتج عنها تحرير الانزيمات اللايسوسومات والانزيمات الذاتية Lysosomal autolytic enzymes & الكفيلة في احداث التغيرات المذكورة انفا كما ان ظهور التليف والارتشاح الشديد للخلايا الالتهابية مؤشر على الاستجابة لحدوث الالتئام فضلا عن ان النتائج تشير الى استجابة الجهاز المناعي وذلك لتحطم حاجز خلايا سرتولي مما يسبب العقم (29).
- نستنتج من هذه الدراسة إمكانية استخدام الطريقة الكيميائية للاخصاء في ذكور الماعز وذلك باستخدام حامض التنيك ٧٥٠ ملغم او ٥٠٠ ملغم مع توقع حدوث نسبة فشل.

المصادر

1. Anomynus 1. Castration. wikipedia the free encyclopedia. www.en.wikipedia.org/wiki/. 2011.
2. Currah JM, Hendric SH, Stookey JM. The behavioral assessment and alleviation of pain associated with castration in beef calves treated with flunixin meglumine and caudal lidocaine epidural anesthesia with epinephrine. *Cand Vet J.* 2009. 50:375-382.
3. Noakes DE, Parkinson TJ, England GCW. *Arthur's Veterinary Reproduction and Obstetrics.* 8th Edi. Elsevier Ltd. China. 2001. pp: 665-667.
4. Kersjes AW, Nemeth F, Rutgers LJE. *Atlas of large animal Surgery.* Williams &Wilkins Baltimore / London. UK. 1985 pp: 52-54.
5. Knight T W, Cosgrove GP, Lambert M G. and Death A F. Effect of method and age at castration on growth rate and meat quality of bulls. *New Zealand J. Agricul Res.* 1999 42: 255-268.
6. Misk NA, Semicka MA, Ahmed AF, Misk TN. *Atlas of Veterinary Surgery Urogenital system.* Assiut city press. Assuit, Egept. 2006 pp: 14-23.
7. Fahim Z, Wang M, Sutcu MF, Fahmi MS, Young Quist, RS. Sterilization of dogs with intra-testicular injection of zing arginine contraception, *Fert. Ster.* 1993. 47:107-122.
8. Ting STL, Earleg B, Hughes JM and Crowe MA.. Effect of ketoprofen, lidocain and local anesthesia, and combined xylazine and lidocaine and lidocaine caudal epidural anesthesia during castration of beef cattle on stress responses, immunity, growth and behaviour. *J Anim Sci.* 2003. 81:1281-1293.
9. Susan F. And Norm, D. *Farm Animal Surgery.* Elsevier. pub. com. Missouri, USA. 2004. pp:58-63.
10. Desta H. Castration of sheep and goat. *Technical Bulletin No.18 (ESGPP).* Ethiopian sheep and goat reproductivity improvement program. 2008.
11. Fisher A D , Crowe M A, O'Nuallain E M, Monaghan M L, Larkin J A, O'Kiely P and Enright W J. Effects of cortisol on in vitro