

دراسة مرضية نسجية وقياسية شكلية لتأثير مركب الستانوزولول على كبد ذكور الجرذان

محمد يونس احمد ال فتحي	انتصار رحيم الكناني	عمار غانم الحانك
قسم علوم الحياة/ كلية التربية للعلوم الصرفة	كلية طب الأسنان	كلية الطب البيطري
جامعة الموصل	الجامعة العراقية	جامعة الموصل

alhaaik_ag@uomosul.edu.iq

(أستلم 2019/ 5 /13 ؛ قُبل 2019/ 6 /18)

الملخص

هدفت الدراسة لمعرفة التأثيرات المرضية النسجية والشكلية القياسية لمركب الستانوزولول وعلى فترات مختلفة على كبد ذكور الجرذان. تضمنت الدراسة 80 من ذكور الجرذان البيض قسمت عشوائياً إلى أربعة مجاميع بواقع 20 جرذاً لكل مجموعة، وشملت المجموعة الاولى مجموعة سيطرة وتركت على الماء والعلف فقط والمجموعة الثانية عوملت بالستانوزولول 10 ملغم/ كغم من وزن الجسم عن طريق الحقن العضلي. اما المجموعة الثالثة فقد عوملت بالستانوزولول 10 ملغم/ كغم من وزن الجسم مع Vit. E 600 ملغم/ كغم من وزن الجسم فمويًا في حين عوملت المجموعة الرابعة بفيتامين E 600 ملغم/ كغم من وزن الجسم. حيث عوملت جميع المجاميع لمدة 8 اسابيع، تم القتل الرحيم (القتل بعد التخدير) عند 4 و 8 و 12 أسابيع (4 أسابيع بعد توقف المعاملة) وأخذت نماذج من الكبد بواقع ثمان عينات من كل مجموعة. أظهرت المقاطع النسجية للكبد في المجموعة الثانية وجود تغيرات مرضية نسجية تمثلت بالتكس الفجوي والدهني في هيولي الخلايا الكبدية مع توسع الجيبانيات واحتقانها وبعد ثمانية اسابيع لوحظ زيادة شدة التغيرات النسجية اذ أظهرت المقاطع تغير دهني شديد وبعد أربعة أسابيع من توقف المعاملة عند الأسبوع الثاني عشر لوحظ تغلط pyknotic في انوية الخلايا الكبدية. وفي المجموعة الثالثة وبعد أربعة أسابيع وجدت تغيرات تمثلت بوجود تغير دهني منتشر وتوسع الجيبانيات وبعد ثمان أسابيع من المعاملة لوحظ توسع الجيبانيات مع تضخم خلايا كوفر.

وقد أظهرت القياسات الشكلية المجهرية للمجموعة الثانية ارتفاعاً معنوياً في أقطار الجيبانيات ولجميع الفترات عند مقارنتها مع مجموعة السيطرة. اما المجموعة الثالثة لوحظ ارتفاعاً معنوياً في أقطار الجيبانيات عند كافة الفترات وبمستوى معنوي $p \leq 0.05$ مقارنة مع جرذان مجموعة السيطرة، اما عند مقارنتها مع جرذان المجموعة الثانية فقد أظهرت انخفاضاً معنوياً في أقطار الجيبانيات عند كافة الفترات. اما المجموعة الرابعة فقد أظهرت انخفاضاً معنوياً عند الأسبوع الثامن وبعد أربعة اسابيع من توقف المعاملة (الأسبوع الثاني عشر) عند اغلب الفترات مقارنة مع مجموعة السيطرة. بينما أوضحت نتائج القياسات المجهرية للمجموعة الثانية وجود انخفاض معنوي في أقطار انوية الخلايا الكبدية عند مستوى معنوي $p \leq 0.05$ ولجميع الفترات عند مقارنتها مع مجموعة السيطرة. وبينت المجموعة الثالثة وجود ارتفاع غير معنوي في أقطار انوية الخلايا الكبدية عند كافة الفترات مقارنة مع جرذان المجموعة المعاملة بالستانوزولول بالتركيز 10 ملغم/كغم من وزن الجسم.

الكلمات الدالة: المرضية النسجية، الشكلية القياسية، ستانوزولول، الكبد.

Histopathological and Micromorphometrical Study for the Effect of Stanozolol on Liver of Male Rats

Mohamed Y. Al-Fathi	Entesar R. Al-Kennany	Ammar G. Al-Haak
<i>Department of Biology</i>	<i>College of Dentistry</i>	<i>College of Veterinary Medicine</i>
<i>College of Education for Pure Science</i>	<i>Al_Iraqia University</i>	<i>University of Mosul</i>
<i>University of Mosul</i>		

ABSTRACT

The study aimed to investigate the histopathological and micromorphometric measurements of the effects of stanozolol with different concentrations and periods on the liver in male rats. The study included 80 male white rats divided randomly into four groups of 20 rats per group. The first included (control group) which get water and feed only. The second group was treated with stanozolol 10 mg / kg. The third group was treated with stanozolol 10 mg / kg body weight with Vit. E 600 mg / kg body weight and the fourth group was treated with vitamin E 600 mg / kg body weight only. All groups were treated for 8 weeks. Euthanasia was performed at 4, 8 and 12 weeks (4 weeks after cessation of treatment) and liver samples were taken by eight samples and for all groups. The histological sections of the liver in the second group showed presence of histopathological changes represented by fatty degeneration of hepatic cells with the expansion and congestion of sinusoid. Eight weeks later, the intensity of histopathological changes were increased, the sections showed severe fatty change. Four weeks after the treatment cessation at the 12th week, pyknosis of the nuclei of the hepatic cells were observed. In the third group, the changes after four weeks represented by diffuse fatty change and sinusoidal expansion. After eight weeks of treatment, sinusoidal expansion with hypertrophy of kupffer cells were observed.

The micromorphometric measurements of the second group on the sinusoidal diameters showed a significant increase at $p \leq 0.05$ for all periods when compared with control group. The third group showed a significant increase at all periods and at a significant level $p \leq 0.05$ compared with control group, while it showed a significant decrease in the diameter of sinusoid at all periods and at a significant level $p \leq 0.05$ compared with the rats of the second group. The fourth group showed a significant decrease at the eighth week and four weeks after cessation of treatment (week 12) at most periods. The results of the micromorphometric measurements of the second group showed a significant decrease in the diameter of hepatic cell nuclei at a significant level $p \leq 0.05$ and for all periods when compared with control group. The third group showed an insignificant increase in hepatic cell nuclei diameter at all periods compared with the treated group of 10-mg / kg body weight.

Keyword: histopathological, morphometric, stanozolol, liver.

المقدمة

تستخدم الستيرويدات الابتنائية الابتنائية Anabolic Androgenic Steroid (AAS) من قبل الرياضيين والأشخاص الراغبين بتحسين الاداء وزيادة النمو العضلي والقوة كالأشخاص المختصين برفع الأثقال أو كمال الأجسام . (Buttner and Thieme, 2010) و Stanozolol مركب بنائي تنشيطي اندروجيني وهو من المركبات البنائية الستيرويدية وهي مركبات صناعية لها وظائف مماثلة لهرمون التستوستيرون (Vieira et al., 2019) وهناك العديد من التأثيرات الجانبية المتعلقة بسوء استخدام الستيرويدات الابتنائية على الكبد منها تلف الكبد liver damage ورم الكبد الغدي hepatic adenoma وسرطان الخلايا الكبدية hepatocellular carcinoma ومن الممكن ان يسبب تنكساً في الخلايا الكبدية وتغيرات تنكسية في المايوتوكونديريا (Balcells et al., 2017; Vorona, 2015 and Nieschlag) (لذا جاءت هذه الدراسة للتعرف على التأثيرات

المرضية الناجمة عن إعطاء stanozolol لذكور الجرذان البالغة من خلال التغيرات المرضية النسجية في الكبد و معرفة ان كانت تلك التغيرات المرضية عكسية ام غير عكسية بعد إيقاف المعاملة لمدة 30 يوماً وكذلك إجراء دراسة شكلية قياسية لبعض تراكيب الكبد.

المواد وطرائق العمل

استخدمت في هذه الدراسة 80 من ذكور الجرذان البيض Albino male rats بعمر يتراوح 2-3 شهور ووزن يتراوح بين 125-200 غم تم تربيتها في أقفاص بلاستيكية في غرفة بدرجة حرارة (22-28) درجة مئوية مع مدة إضاءة وتهوية 10 ساعات يوميا وكانت ظروف التجارب موحدة لجميع المجاميع اذ وضعت في غرفة واحدة وتحت ظروف متشابهة. وتم فحص الحيوانات عيانيا للتأكد من حالتها الصحية وتم تغذيتها بالعلف المركز. استخدم المركب الاندروجيني البنائي الستانوزولول ذي الاسم التجاري Venaject بشكل محلول والمصنع من قبل شركة Thaiger pharma/ Thailand وبتكريز 50 ملغم/مليتر (50 mg/ml) حيث اختيرت الجرعة 10 و 25 ملغم/كغم بالاعتماد على (Johansson et al., 2004). وزنت الحيوانات أسبوعيا لتحديد الجرعة حيث يتم تحضير الجرع وحسب المجاميع التي ستذكر في تصميم التجربة. كما تم استخدام فيتامين E المنتج من قبل شركة premier health products ltd. UK وبتكريز IU400/ 286 ملغم وتم تحديد الجرعة وفقا لوزن الحيوان حيث تم إعطاء الجرعة بمقدار 600 ملغم لكل كيلو غرام من وزن الجسم (Jassim and Hassan, 2011).

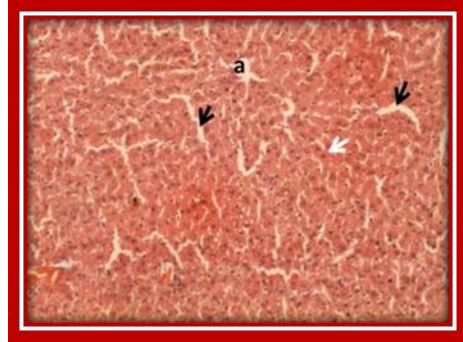
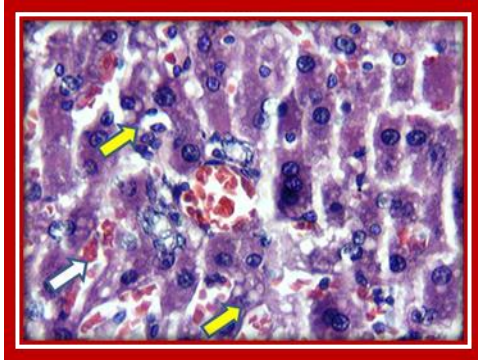
قسمت حيوانات التجربة إلى أربع مجاميع رئيسية وواقع 20 جرذاً لكل مجموعة حيث استهلكت المجموعة الأولى الماء والعلف وعدت مجموعة سيطرة في حين أعطيت المجموعة الثانية ستانوزولول 10 ملغم/كغم من وزن الجسم عن طريق الحقن العضلي. أما المجموعة الثالثة: فقد تم معاملتها بعقار الستانوزولول 10 ملغم/كغم من وزن الجسم مع فيتامين E 600 ملغم/كغم من وزن الجسم عن طريق التجريع بالفم. اما المجموعة الرابعة فقد عوملت بفيتامين E 600 ملغم/كغم من وزن الجسم فمويا. عوملت المجاميع الثانية والثالثة والرابعة لمدة ثمانية أسابيع ثم القتل الرحيم (القتل بعد التخدير) عند الأسبوع الرابع و الأسبوع الثامن وتركت باقي المجموعة أربعة أسابيع أخرى بدون معاملة (توقف المعاملة بعد الأسبوع الثامن ولمدة أربعة اسابيع) ومن ثم القتل الرحيم عند الأسبوع 12. تم تشريح الجرذان المعاملة بالستانوزولول مع مجموعة السيطرة وفيتامين E حسب المجاميع المذكورة سابقا لأخذ نماذج من الكبد وغمرت العينات في محلول الفورمالين الدارئ المتعادل 10% لمدة 72 ساعة ثم بعد ذلك تم تقطيعها إلى قطع صغيرة بحجم 3م. تم تحضير الشرائح النسجية واستخدمت صبغة هاريس هيماتوكسلين والايوسين Harris hematoxyline and eosin (H&E) لتوضيح معالم الانسجة المشمولة بالدراسة اعتماداً على طريقة (Al-Kennany, 2013). صورت المقاطع النسجية باستخدام كاميرا رقمية مجهرية نوع USB 2.0 digital image camera. China مزودة ببرنامج تحليل الصور Scope Image 9.0. تم اجراء التحليل الاحصائي للبيانات الخاصة بهذه الدراسة بواسطة اختبار تحليل التباين one way analysis of variance (ANOVA) واستخدم اختبار دنكن Duncan في جداول النتائج على شكل (المعدل \pm الخطأ القياسي)، وقد استخدم برنامج التحليل الاحصائي SPSS في تحليل جميع البيانات وكان مستوى الاختلاف لجميع الاختبارات عند مستوى احتمالية اقل (P<0.05) (Petrie and Watson, 1999).

النتائج

التغيرات المرضية النسجية

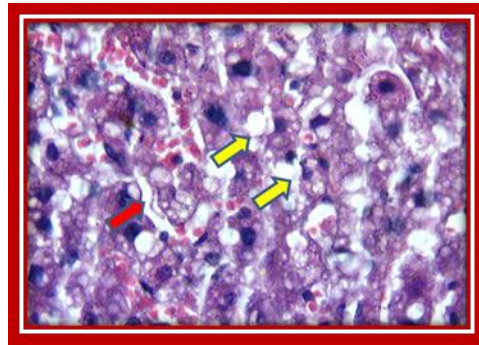
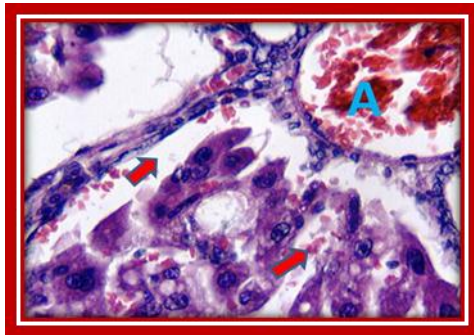
لم يلحظ وجود آفات مرضية نسجية في كبد جرذان مجموعة السيطرة (الشكل 1). في حين تمثلت الآفات النسجية لكبد الجرذان المعاملة بالستانوزولول 10 ملغم /كغم من وزن الجسم بعد أربع أسابيع من المعاملة وجود تغيرات نسجية تمثلت في التتسك الفجوي في هيولي الخلايا الكبدية مع توسع واحتقان الجيبانويات واحتقان الوريد المركزي (الأشكال 2،3،4). وبعد ثمانية أسابيع من المعاملة لوحظ زيادة شدة التغيرات النسجية إذ أظهرت المقاطع وجود تغير دهني شديد (الشكل 5) وبعد أربع أسابيع من توقف المعاملة عند الأسبوع الثاني عشر وجدت زيادة شدة التغيرات النسجية منها التغير الدهني (الكبد الدهني) (الشكل 6)

مع توسع الجيبانيات واحتقانها فضلا عن تغلظ pyknotic انوية الخلايا الكبدية (الشكل 7). بينما اظهرت المقاطع النسجية لكبد الجرذان المعاملة بالاستانوزولول 10 ملغم /كغم من وزن الجسم مع فيتامين E بجرعة 600 ملغم /كغم من وزن الجسم بعد أربع اسابيع وجود تغيرات تمثلت بوجود تغير دهني منتشر وتوسع الجيبانيات كذلك ظهر تحلل انوية الخلايا الكبدية وتضخم الخلايا (الشكلان 8 ، 9) وبعد ثمانية أسابيع من المعاملة لوحظ توسع الجيبانيات مع تضخم خلايا كوفر (الشكل 10) وبعد أربعة أسابيع من توقف المعاملة (عند الأسبوع الثاني عشر) لوحظ التغير الدهني في خلايا الكبد مع توسع الجيبانيات (الشكل 11). وفي المجموعة المعاملة بفيتامين E بجرعة 600 ملغم /كغم من وزن الجسم لم يلحظ وجود تغيرات مرضية نسجية ولكافة الفترات.



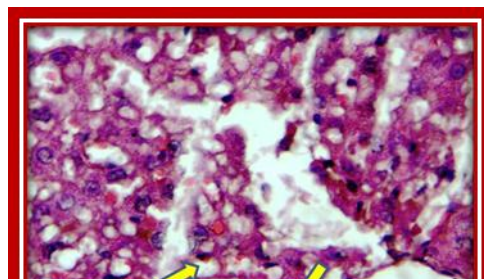
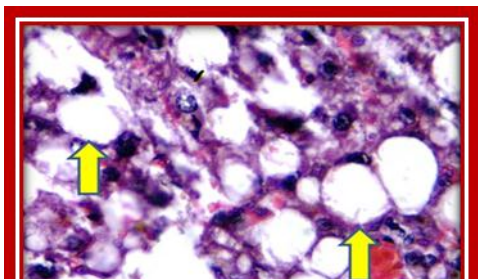
الشكل 1: مقطع نسجي لكبد جرذ يوضح التركيب السوي، الوريد المركزي (a)، الجيبانيات (سهم اسود) والخلايا الكبدية (سهم ابيض). ملون هيماتوكسيلين وايوسين H&E، قوة التكبير: 400 x

الشكل 2: مقطع نسجي لكبد جرذ معاملة بالاستانوزولول 10 ملغم / كغم من وزن الجسم بعد اربعة اسابيع من المعاملة يوضح التنكس الفجوي في هيولى الخلايا الكبدية (سهم اصفر) مع احتقان الجيبانيات (سهم ابيض). ملون هيماتوكسيلين ايوسين H&E، قوة التكبير: 400X

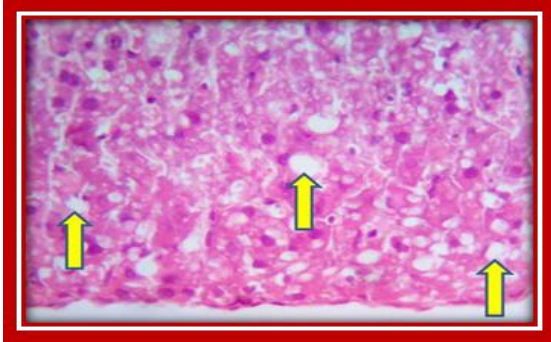


الشكل 3: مقطع نسجي لكبد جرذ معاملة بالاستانوزولول 10 ملغم / كغم من وزن الجسم بعد اربعة اسابيع من المعاملة يوضح التنكس الفجوي في هيولى الخلايا الكبدية (سهم اصفر) مع توسع الجيبانيات واحتقانها (سهم احمر). ملون هيماتوكسيلين ايوسين H&E، قوة التكبير: 400X

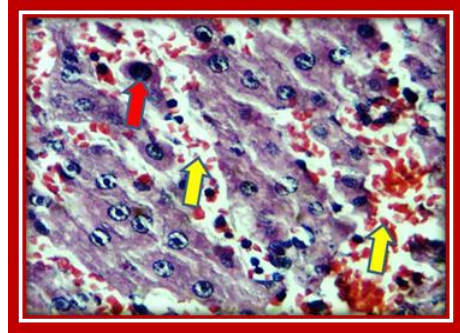
الشكل 4 : مقطع نسجي لكبد جرذ معاملة بالاستانوزولول 10 ملغم / كغم من وزن الجسم بعد اربعة اسابيع من المعاملة يوضح احتقان الوريد المركزي (A) مع توسع الجيبانيات (سهم احمر). ملون هيماتوكسيلين ايوسين H&E، قوة التكبير: 400X



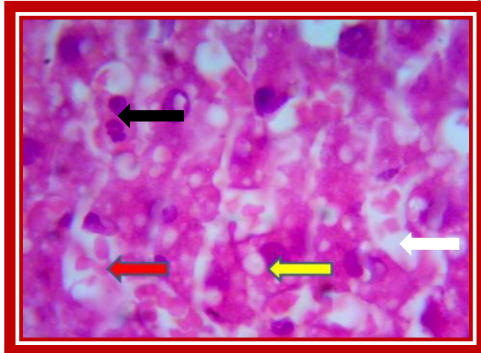
الشكل 6: مقطع نسيجي لكبد جردّ معامل بالستانوزولول 10 ملغم / كغم من وزن الجسم بعد اربعة اسابيع من توقف المعاملة يوضح التغير الدهني(الكبد الدهني) في هيولى الخلايا الكبدية (سهم). ملون هيماتوكسيلين ايوسين ، قوة التكبير: A100X, B1000X



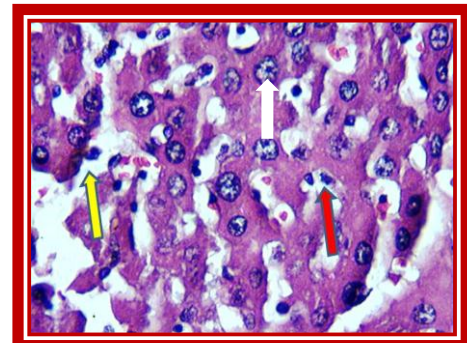
الشكل 5: مقطع نسيجي لكبد جردّ بالستانوزولول 10 ملغم/ كغم من وزن الجسم بعد ثمانية اسابيع من المعاملة يوضح التغير الدهني الشديد (الكبد الدهني) (أسهم). ملون هيماتوكسيلين ايوسين، قوة التكبير: 400X



الشكل 8: مقطع نسيجي لكبد جردّ معامل بالستانوزولول 10ملغم/ كغم من وزن الجسم مع فيتأمين E 600 ملغم/كغم من وزن الجسم بعد اربعة اسابيع من المعاملة يوضح وجود التغير الدهني المنتشر في هيولى الخلايا الكبدية (سهم اصفر). ملون هيماتوكسيلين ايوسين، قوة التكبير: 400X



الشكل 7: مقطع نسيجي لكبد جردّ معامل بالستانوزولول 10 ملغم / كغم من وزن الجسم بعد اربعة اسابيع من توقف المعاملة يوضح توسع واحتقان الاوعية الدموية (سهم اصفر) وتغلظ انوية الخلايا الكبدية (سهم احمر) ملون هيماتوكسيلين ايوسين، قوة التكبير: 400X



الشكل 10 : مقطع نسيجي لكبد جردّ معامل بالستانوزولول 10ملغم/كغم من وزن الجسم مع فيتأمين E 600 ملغم/كغم من وزن الجسم بعد ثمانية اسابيع من المعاملة يوضح توسع الجيبانيات (سهم ابيض) مع تضخم خلايا كوفر (سهم احمر) والتنكس الدهني (سهم اصفر) وتضخم الخلايا الكبدية(سهم اسود). ملون هيماتوكسيلين ايوسين، قوة التكبير: 400X



الشكل 9: صورة مكبرة لمقطع نسيجي لكبد جردّ معامل بالستانوزولول 10ملغم / كغم من وزن الجسم مع فيتأمين E 600 ملغم/كغم من وزن الجسم بعد أربعة اسابيع من المعاملة يوضح توسع الجيبانيات (سهم احمر) مع التغير الدهني الشديد في هيولى الخلايا الكبدية(سهم اصفر) وتضخم الخلايا الكبدية (سهم ابيض). ملون هيماتوكسيلين ايوسين، قوة التكبير: 400X

الشكل 11: مقطع نسجي لكبد جرذ معاملة بالستانوزولول 10 ملغم / كغم من وزن الجسم مع فيتامين E 600 ملغم/كغم من وزن الجسم بعد اربعة اسابيع من توقف المعاملة يوضح توسع الجيبانيات (سهم اصفر) مع التغير الدهني في خلايا الكبد (سهم احمر). ملون هيماتوكسيلين ايوسين ، قوة التكبير: 400X

نتائج القياسات المجهرية

اقطار الجيبانيات

وضح (الجدول 1) نتائج القياسات المجهرية لذكور الجرذان المعاملة بالستانوزولول بالتركيز 10 ملغم/كغم من وزن الجسم على اقطار جيبانيات الكبد وجود ارتفاعاً معنوياً في اقطار الجيبانيات عند مستوى معنوي $p \leq 0.05$ ولجميع الفترات عند مقارنتها مع مجموعة السيطرة كما تبين وجود الارتفاع المعنوي الأكثر في قطر الجيبانيات بعد أربع أسابيع من المعاملة عند مقارنتها مع بقية الفترات بقيمة 8.3 ± 0.3 .

اما مجموعة الجرذان المعاملة بالستانوزولول 10 ملغم /كغم من وزن الجسم مع فيتامين E بجرعة 600 ملغم /كغم من وزن الجسم فقد لوحظ وجود ارتفاعاً معنوياً عند كافة الفترات وبمستوى معنوي $p \leq 0.05$ مقارنة مع جرذان مجموعة السيطرة حيث تبين وجود ارتفاعاً معنوياً الأكثر بعد أربع أسابيع من توقف المعاملة (الأسبوع الثاني عشر) وكان بقيمة 8.2 ± 0.16 (الجدول 1).

كما اظهرت المجموعة المعاملة بالستانوزولول 10 ملغم /كغم من وزن الجسم مع فيتامين E بتركيز 600 ملغم/كغم من وزن الجسم وجود انخفاض معنوي في اقطار الجيبانيات عند كافة الفترات وبمستوى معنوي $p \leq 0.05$ مقارنة مع جرذان المجموعة المعاملة بالستانوزولول بالتركيز 10 ملغم/كغم من وزن الجسم حيث كان اقل انخفاض بعد أربع اسابيع من المعاملة وكان بقيمة 5.48 ± 0.1 (الجدول 1).

اما مجموعة الجرذان المعاملة بفيتامين E بتركيز 600 ملغم /كغم من وزن الجسم فقد أظهرت انخفاض معنوياً عند الأسبوع الثامن وبعد أربع اسابيع من توقف المعاملة (الأسبوع الثاني عشر) وغير معنوي عند الأسبوع الرابع من المعاملة عند مستوى معنوي $p \leq 0.05$ مقارنة مع مجموعة السيطرة.

الجدول 1: يوضح تأثير فيتامين E بتركيز 600 ملغم /كغم من وزن الجسم في ذكور الجرذان المعاملة بالستانوزولول بالتركيزين 10 و 25 ملغم /كغم من وزن الجسم على اقطار جيبانيات الكبد / مايكروميتر. المعدل \pm الخطأ القياسي

القيمة تمثل المعدل \pm الخطأ القياسي (24 جرد/ مجموعة)

الأحرف المتشابهة في الأعمدة تعني عدم وجود فروق معنوية بين مجموعة السيطرة مع بقية المجاميع عند مستوى معنوية ($p \leq 0.05$)

المجموعة	المعاملات	4w	8w	12w
المجموعة الاولى	السيطرة	4.8 \pm 0.13a	5.5 \pm 0.13 a	5.9 \pm 0.13 a
المجموعة الثانية	ستانوزولول 10 ملغم/كغم	5.64 \pm 0.16 b	6.64 \pm 0.16 b	8.3 \pm 0.3 b
المجموعة الثالثة	ستانوزولول 10 ملغم/كغم مع فيتامين E 600 ملغم/كغم	5.48 \pm 0.1 b	6.62 \pm 0.2 b	8.2 \pm 0.16b
المجموعة الرابعة	فيتامين E 600 ملغم/كغم	4.6 \pm 0.2 a	4.04 \pm 0.7 b	4.64 \pm 0.18 b

الأحرف المختلفة في الأعمدة تعني وجود فروق معنوية مجموعة السيطرة مع بقية المجاميع عند مستوى معنوية ($p \leq 0.05$)

اقطار انوية الخلايا الكبدية

يوضح (الجدول 2) نتائج القياسات المجهرية لذكور الجرذان المعاملة بالستانوزولول بالتركيز 10 ملغم/كغم من وزن الجسم على اقطار انوية الخلايا الكبدية حيث اظهر وجود انخفاض معنوي في اقطار الانوية عند مستوى معنوي $p \leq 0.05$ ولجميع الفترات عند مقارنتها مع مجموعة السيطرة كما تبين وجود الانخفاض المعنوي الأكثر في اقطار الانوية بعد أربعة اسابيع من توقف المعاملة (الأسبوع الثاني عشر) عند مقارنتها مع بقية الفترات اذ بلغ 4.26 ± 0.20 .

اما مجموعة الجرذان المعاملة بالستانوزولول 10 ملغم /كغم من وزن الجسم مع فيتامين E بجرعة 600 ملغم /كغم من وزن الجسم فقد أظهرت انخفاضاً معنوياً عند كافة الفترات وبمستوى معنوي $p \leq 0.05$ مقارنة مع جرذان مجموعة السيطرة حيث تبين وجود الانخفاض المعنوي الاكثر بعد أربع أسابيع من المعاملة وكان بقيمة 4.4 ± 0.7 .

بينت المجموعة المعاملة بالستانوزولول 10 ملغم/كغم من وزن الجسم مع فيتامين E بتركيز 600 ملغم/كغم من وزن الجسم وجود ارتفاعاً غير معنوياً في اقطار انوية الخلايا الكبدية عند كافة الفترات وبمستوى معنوي $p \leq 0.05$ مقارنة مع جرذان المجموعة المعاملة بالستانوزولول بالتركيز 10 ملغم/كغم من وزن الجسم حيث كان اعلى ارتفاعاً بعد أربعة اسابيع من توقف المعاملة (الأسبوع الثاني عشر) وكان بقيمة 4.86 ± 0.02 .

اما مجموعة الجرذان المعاملة بفيتامين E بتركيز 600 ملغم /كغم من وزن الجسم فقد اظهرت ارتفاعاً معنوياً عند كافة الفترات عند مستوى معنوي $p \leq 0.05$ مقارنة مع مجموعة السيطرة.

الجدول 2: يوضح تأثير فيتامين E بتركيز 600 ملغم /كغم من وزن الجسم في ذكور الجرذان المعاملة بالستانوزولول بالتركيزين 10 و 25 ملغم /كغم من وزن الجسم على انوية الخلايا الكبدية / مايكروميتر. المعدل \pm الخطأ القياسي

المجموعة	المعاملات	4w	8w	12w
المجموعة الاولى	السيطرة	.1 ± 0.13 a5	5.3 ± 0.13 a	.4 ± 0.13 a5
المجموعة الثانية	ستانوزولول 10 ملغم/كغم	4.34 ± 0.4 b	4.5 ± 0.15 b	4.26 ± 0.20b
المجموعة الثالثة	ستانوزولول 10 ملغم/كغم مع فيتامين 600 ملغم/كغم E	4.4 ± 0.7 b	4.62 ± 0.19 b	6 ± 0.02 b84.
المجموعة الرابعة	فيتامين 600 ملغم/كغم E	5.32 ± 0.1 a	5.44 ± 0.16 a	5.54 ± 0.09 a

القيمة تمثل المعدل ± الخطأ القياسي (24 جرد/ مجموعة)

الاحرف المتشابهة في الاعمدة تعني عدم وجود فروق معنوية بين مجموعة السيطرة مع بقية المجموع عند مستوى معنوية ($p \leq 0.05$)
الاحرف المختلفة في الاعمدة تعني وجود فروق معنوية بين مجموعة السيطرة مع بقية المجموع عند مستوى معنوية ($p \leq 0.05$)

بينت المقاطع النسجية لكبد الجرذان المعاملة بالستانوزولول عند التركيز 10 ملغم/ كغم من وزن الجسم بعد أربع اسابيع من المعاملة وجود تغيرات نسجية تمثلت في التناقص الفجوي الدهني في هبولى الخلايا الكبدية وتغير دهني مع توسع الجيبانيات واحتقان الوريد المركزي. وبعد ثمانية أسابيع من المعاملة لوحظ زيادة شدة التغيرات النسجية اذ أظهرت المقاطع تغيراً دهنياً شديداً (الكبد الدهني) واستمرت نفس الأعراض من فقدان الشكل السوي، وبعد أربع اسابيع من توقف المعاملة لوحظ توسع واحتقان الاوعية الدموية مع احتقان الوريد فضلا عن احتقان وتوسع الجيبانيات وتغير دهني في هبولى الخلايا الكبدية مع استمرار التغير الدهني الشديد. وقد يعزى حدوث التناقص الفجوي للخلايا الكبدية الى الأذى المباشر لتلك الخلايا من مركب الستانوزولول والذي أدى إلى تحفيز الاستجابة الالتهابية وهي المسؤولة عن التغيرات المرضية المرتبطة بتحرير السوبرأوكسايد بواسطة هذه المركبات مما يسهم في أكسدة الدهون الفسفورية في غشاء الخلية الكبدية ويؤدي الى تحور كيميائي وخللا في حاجز النفوذية الاختيارية للغشاء مما يؤدي الى دخول الصوديوم والكالسيوم والماء الى داخل الخلية وخروج البروتينات والإلكتروليتات الى خارج الخلية (خلل مضخة الصوديوم والبوتاسيوم) مما ينتج عنه حدوث التناقص الفجوي للخلايا الكبدية (Zachary and McGavi, 2012) أن هذه الآفات جاءت متفقة مع الباحثون (Harkin et al., 2000). في دراسة أجريت على سمية الستانوزولول في القطط حيث لاحظ الباحثون وجود التغيرات الدهنية ووجود الاحتقانات وحدث تناكسات في الخلايا وأشارت دراسة إلى أن إعطاء الستانوزولول لفترات قصيرة يؤدي الى تناكس دهني وتوسع الجيبانيات و تناكس زجاجي فضلا عن ما يحدثه الستانوزولول من اذى للمايتوكوندريا مقارنة مع مجموعة السيطرة (Luis et al., 1999; Zelleroth et al., 2019). في حين لاحظ

الباحثون (Tousson et al., 2011) في دراسة أجريت على أكباد الأرناب لمعرفة تأثيرات مركب Boldenone undecylenate بجرعة 5 ملغم/ كغم لمدة 9 أسابيع عن طريق الحقن العضلي وجود احتقان بالجيبانيات مع وجود تفجى في الخلايا الكبدية في منطقة الفصيص المركزي. يعزى ظهور التغير الدهني الى استمرار الاذى بعد حدوث التورم الخلوي ونخر بعض الخلايا الكبدية من خلال عدة عوامل وخاصة إنتاج السوبر أوكسايد خارج الخلايا حيث يعمل على أكسدة الدهون في الغشاء الخلوي ثم تحطم الغشاء الخلوي والشبكة البلازمية الخشنة مما يؤدي إلى قلة تصنيع الـ Apoprotein والتي تتحد مع الدهون لتكوين البروتين الدهني والتي تفرز خارج الخلية الكبدية مما يؤدي الى عدم تحرير الأحماض الدهنية وتجمعها داخل هبولى الخلية وتظهر الدهون المتراكمة في الخلايا الكبدية نسجيا كفجوات دائرية فارغة (Zachary and McGavi, 2012).

كما اظهرت المقاطع النسجية لكبد الجرذان المعاملة بالستانوزولول 10 ملغم/كغم من وزن الجسم مع 600 ملغم / كغم من وزن الجسم من فيتامين E عند (8,4) اسابيع من المعاملة وجود تغيرات تمثلت باختزال الفجوات الدهنية في هبولى الخلايا الكبدية اي وجود تغير دهني منتشر فضلا عن توسع الجيبانيات مع النخر التجلطي لبعض الخلايا الكبدية وبعد أربع اسابيع من

توقف المعاملة لوحظ التغيير الدهني في خلايا الكبد مع توسع الجيبانيات بشكل اقل وتتكس فجوي شديد، و تتخن في جدار الوريد المركزي، مع نخر في بعض الخلايا الكبدية واختزال قطرات الدهن.

وقد أظهرت دراسة على أنثى الكلب أعطيت الستانوزولول ومن ثم silymarin بجرعة 30 ملغم/كغم وهو من مضادات الأكسدة تثبيط الستانوزولول المحدث لتسمم الكبد في الكلاب حيث أدى إلى حماية أنسجة الكبد من الاجهاد التأكسدي (Mosallanejad *et al.*, 2011). وأشارت دراسة إلى أن الستانوزولول يعمل على خفض مضادات الأكسدة (Webster and Cooper, 2009) فيما يعتبر فيتامين E أحد مضادات الأكسدة الرئيسية (El Hadi *et al.*, 2018). و يعتقد أن الإجهاد التأكسدي يلعب دوراً حاسماً في إنتاج خلايا كبد مصابة حيث يظهر فيتامين E كنهج علاجي. يعد فيتامين (E) واحد من أقوى مضادات الأكسدة في الطبيعة (Peh *et al.*, 2015). يرتبط تثبيط PKC بواسطة α -tocopherol بشكل رئيسي مع الحد من انتشار الخلايا في العديد من أنواع الخلايا المختلفة، بما في ذلك خلايا العضلات الملساء الوعائية وأحاديات الخلايا الضامة والخلايا البلعمية والعدلات والأرومات الليفية وكذلك خطوط الخلايا السرطانية المختلفة (Cook-Mills, 2013) يسبب الستانوزولول الإجهاد التأكسدي، والسموم الداخلية والكبد، والخلل الوظيفي للميتوكوندريا (Pey *et al.*, 2003). تم استخدام فيتامين E كعلاج في تجارب سريرية متعددة لعلاج الكبد الدهني والنخر الدهني بجرع (100-1200 وحدة دولية / يوم) تراوحت بين 6 أشهر إلى سنتين حيث لوحظ تحسن ملحوظ في الكيمياء الحيوية في الكبد والأنسجة (Lavine *et al.*, 2011).

اما نتائج القياسات الشكلية المجهرية لكبد ذكور الجرذان المعاملة بالستانوزولول بالتركيز 10 ملغم/كغم من وزن الجسم عند كافة الفترات فقد أوضحت ارتفاعاً معنوي في قطر الجيبانيات الكبدية في حين لوحظ انخفاض أقطار هذه الجيبانيات عند استخدام فيتامين E 600 ملغم/كغم من وزن الجسم وجاءت هذه النتائج مطابقة لما ذكره الباحث (Tanasov *et al.*, 2014) والذي ذكر ان استخدام الاندروجينات البنائية يؤدي الى توسع في اقطار الجيبانيات الكبدية وهذا يؤكد ان اعطاء فيتامين E للجرذان المعاملة بالستانوزولول يؤدي إلى تحسن في التركيب النسيجي لجداران أوعيتها الدموية. كما اظهرت نتائج قياسات انوية الخلايا الكبدية ان استخدام الستانوزولول بالتركيز 10 ملغم/كغم من وزن الجسم أدى إلى انخفاض في اقطار انوية هذه الخلايا في حين ان استخدام فيتامين E 600 ملغم/كغم من وزن الجسم أدى إلى زيادة في أقطار انوية الخلايا الكبدية وهذا يتفق مع ما أشار إليه الباحث (Tanasov *et al.*, 2014) من ان الجرذان المعاملة بالتستوستيرون أدى إلى تناقص في أعداد الخلايا الكبدية وحجوم الانوية في حين اختلفت نتائجنا مع ما ذكره الباحث (Karina *et al.*, 2008) الذي أشار إلى أن إعطاء المركبات الستيرويدية للفئران أدى إلى زيادة في حجوم وأقطار انوية الخلايا الكبدية.

نستنتج من هذه الدراسة ان مركب الستانوزولول ممكن ان يحدث تغيرات مرضية عيانية ونسجية في الكبد تمثلت بالتكس الفجوي الدهني وتوسع الجيبانيات عند كافة الجرعات وخلال الفترات (4، 8، 12 أسابيع). وان فيتامين E احدث تغيرات ايجابية على المستوى النسيجي باعتباره مضاداً للأكسدة كما احدث الستانوزولول تغيرات شكلية وقياسية في أقطار كل من جيبانيات الكبد وانوية الخلايا الكبدية.

المصادر

- Al-Kennany, E.R. (2013). "Histochemical Technique". 1st ed., Al-Ola for Printing and Publishing. Iraq, pp. 30-50.
- Balcells, G.; Matabosch, X.; Ventura, R. (2017). Detection of stanozolol O- and N- sulfate metabolites and their evaluation as additional markers in doping control. *Drug Test Anal*, **9**,1001–1010. doi: 10.1002/dta.2107.
- Buttner, A.; Thieme, D. (2010). Side effects of anabolic androgenic steroids: pathological findings and structure-activity relationships. *Exp. Pharmacol.*, **195**:459-84. doi: 10.1007/978-3-540-79088-4_19

- Cook-Mills, J.M. (2013). Isoforms of Vitamin E Differentially Regulate PKC α and Inflammation: A Review. *J. Clin. Cell. Immunol.*, **4**:1000137. doi: 10.4172/2155-9899.1000137.
- El Hadi, H.; Vettor, R.; Rossato, M. (2018). "Congenital Vitamin E deficiency" In: Preedy, V.R., Patel V.B., "Handbook of Famine, Starvation, and Nutrient Deprivation". *Springer International Publishing AG*; Basel, Switzerland, pp. 1–18.
- Harkin, K.R.; Cowan, L.A.; Adrews, G.A.; Basavaba, R.J.; Fischer, J.R.; Debower, L.J.; Roush, J.K.; Guglielmin, M.L. ; Kirk, L.A. (2000). Hepatotoxicity of stanazolol in cats. *J. Am. Vet. Med. Assoc.*, **217**, 681-684.
- Jassim, H.M.; Hassan, A.A. (2011). Changes in some blood parameters in lactating female rats and their pups exposed to lead: effects of vitamins C and E. *I. J. V.Sc.*, **25** (1), 1-7.
- Johansson, A.; Rundolfsson, S.H.; Wikstrom, P.; Bergh, A. (2004). Altered level of angioprotein 1 and Tei 2 are associated with androgen regulated vascular regression and growth in the ventral prostate in adult mice and rat. *J. Endocrinol.*, **146**, 3463-3470.
- Karina, F.; Marcela, A.; Flávia, D.; Helena, C.F.; Oliveira, B.; Maria, A. (2008). Hepatocyte nuclear phenotype: the cross-talk between anabolic androgenic steroids and exercise in transgenic mice. *Histopathol.*, **23**, 1367-1377.
- Lavine, J.E.; Schwimmer, J.B.; Van Natta, M.L.; Molleston, J.P.; Murray, K.F.; Rosenthal, P.; Abrams, S.H.; Scheimann, A.O.; Sanyal, A.J.; Chalasani, N. (2011). Effect of vitamin E or metformin for treatment of nonalcoholic fatty liver disease in children and adolescents: The Tonic randomized controlled trial. *JAMA*, **305**,1659–1668. doi: 10.1001/jama.2011.520.
- Luis, D.B.; Manuel, Z.; Santiago, T.; Antonio, L.; Bonifacio, N.; DõÁaz-Chico, J.J. ; Cabrera, O. P.L. (1999). Evaluation of acute and chronic hepatotoxic effects exerted by anabolic-androgenic steroid stanozolol in adult male rats. *Arch. Toxicol.*, (1999) **73**, 465-472.
- Mosallanejad, B.; Avezeh, R.; Najafazadeh, H. (2011). Successful Treatment of stanozolol Induced- hepatotoxicity with silymarin in bitch. *Asia. J. Anim. Sci.*, **5** (3), 213-218.
- Nieschlag, E.; Vorona, E. (2015). Doping with anabolic androgenic steroids (AAS): Adverse effects on non-reproductive organs and functions. *Rev. Endocr Metab Disord.*, **16**(3),199-211. doi: 10.1007/s11154-015-9320-5
- Peh, H.Y.; Tan, W.S.; Liao W.; Wong, W.S. (2015). Vitamin E therapy beyond cancer: Tocopherol versus tocotrienol. *Pharmacol. Ther.*, **162**,152–69.doi:10.1016/j.pharmthera.2015.12.003.
- Petrie, A.; Watson, P. (1999). "Statistics for Veterinary and Animal Science". Blackwell publishing Co., Oxford, pp. 95-99.
- Pey, A.; Saborido, A.; Blazquez, I.; Delgado, J.; Megias, A. (2003). Effects of prolonged stanozolol treatment on antioxidant enzymes activities, oxidative stress markers, and heat shock protein HSP72 levels in rat liver. *J. Steroid. Biochem. Mol. Biol.*, **87**, 269-77.
- Tanasov, V.S.; Neto, W.K.; Leandro Gonçalves, L.; Beatriz, L.; Maifrino, M.; Sousa, R.R.; Gama, E.F. (2014). Use of Anabolic Steroid Altered the Liver Morphology of Rats El Uso de Esteroides Anabólicos Altera la Morfología del Hígado de Ratas. *Int. J. Morphol.*, **32**(3),756-760.
- Tousson, E.; Allu-Eldeen, A.; El-Moghazy, M. (2011). P53 and BC1-1 expression in response to boldenon induced liver cells injury. *Toxicol. Ind. Health.*, **27**, 711-718.
- Vieira, T.M.; Rossi, W.C.; Da-Ré, G.F.; Damião, B.; Marques, P.P. Esteves, A. (2019). Effect of testosterone cypionate and stanozolol on the heart of young trained mice: A morphometric study. *J. Steroids.*, **145**,19-22.
- Webster, C.R.; Cooper, J. (2009). Therapeutic use of cytoprotective agents in canine and feline hepatobiliary disease. *Vet. Clin. North Am. Small Anim. Pract.*, **39**, 631-652.
- Zachary, J.F.; McGavin, M.D. (2012). " Pathologic Basis of Veterinary Disease". 5th ed.. Elsevier Mosby Inc. USA.

Zelleroth, S.; Nylander, E.; Nyberg, F.; Grönbladh, A. Hallberg, M. (2019). Toxic Impact of Anabolic Androgenic Steroids in Primary Rat Cortical Cell Cultures. *J. Neuroscience.*, **15**(397),172-183.